

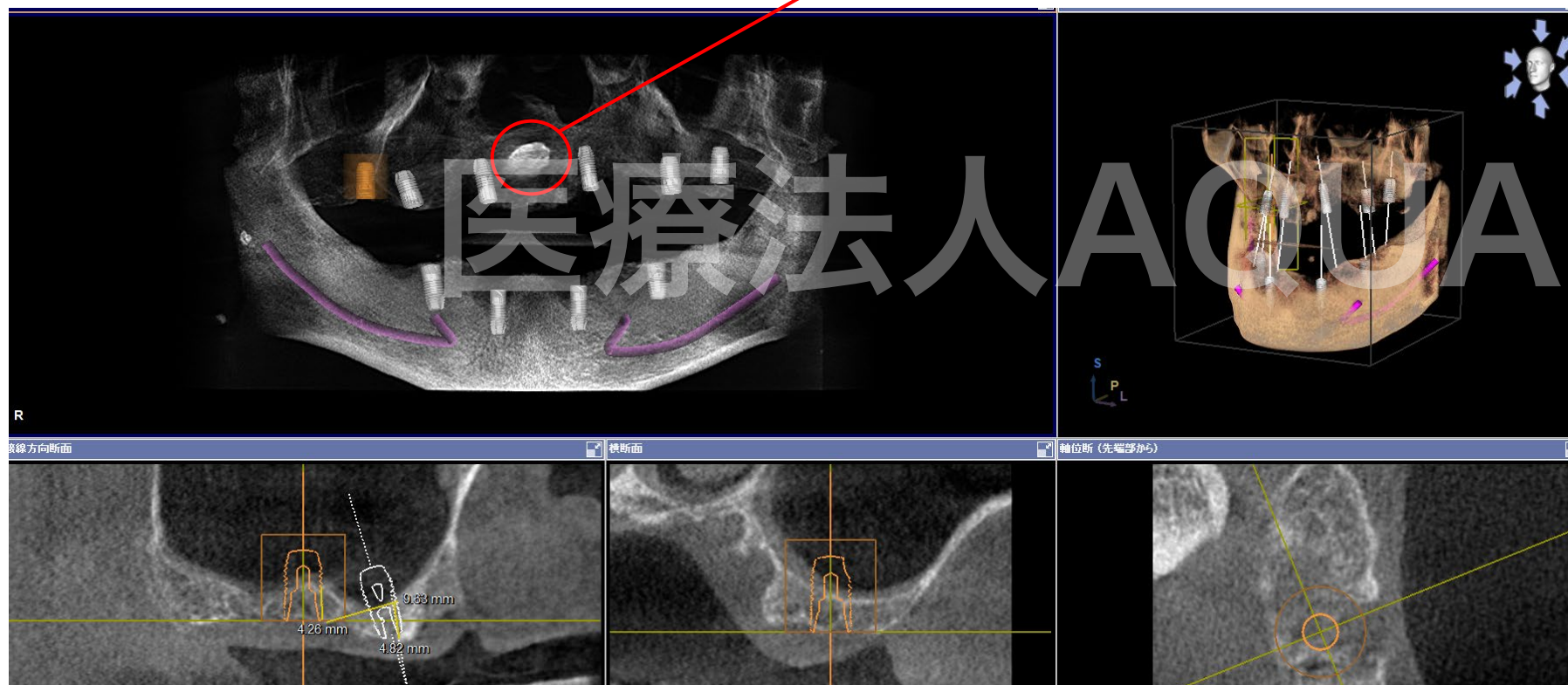
無歯顎ボーンアンカード症例

60代男性

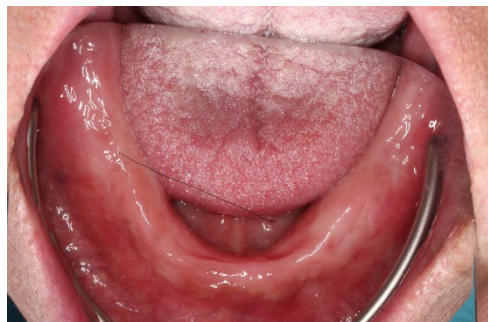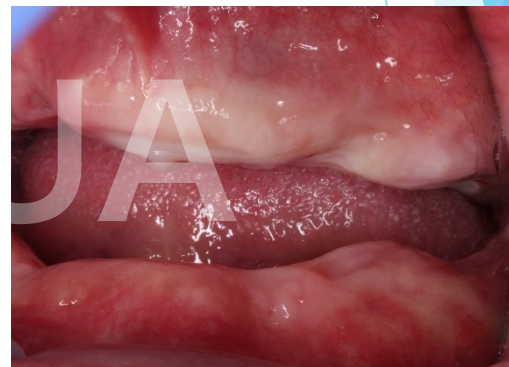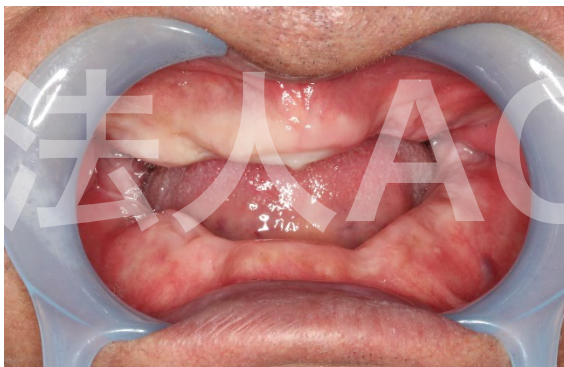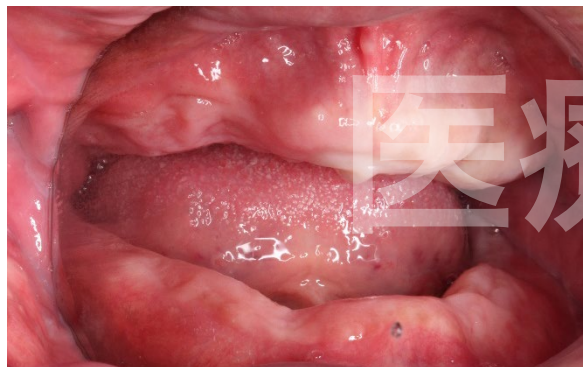
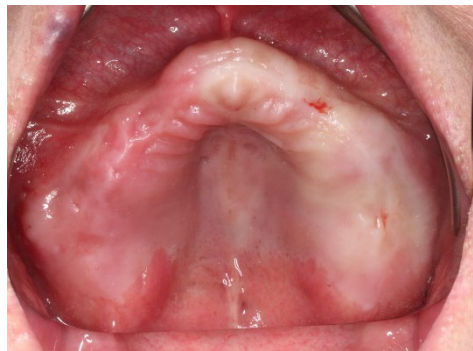(すべての術者は医療法人AQUA 森本による)

初診CT（インプラント計画）

埋伏歯を避けての立案
奥歯は骨が薄い

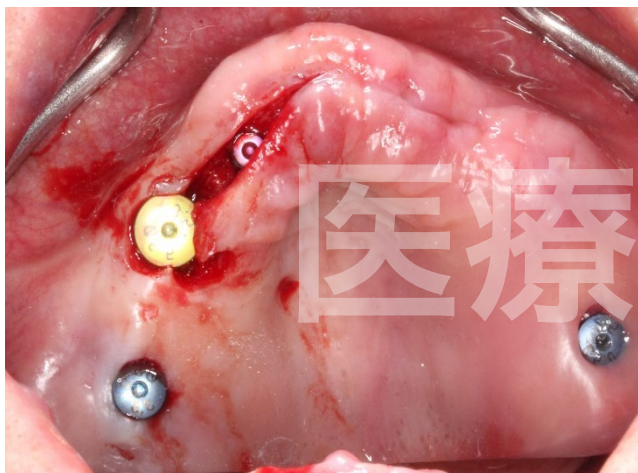


初診時口腔内
(無歯顎)

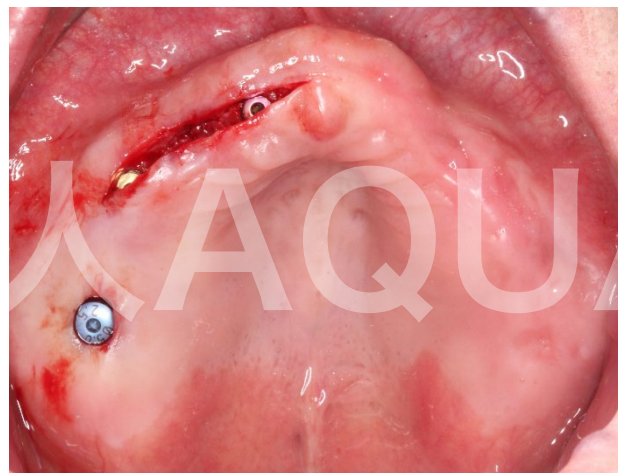


ミラー像

埋入：上顎



左上

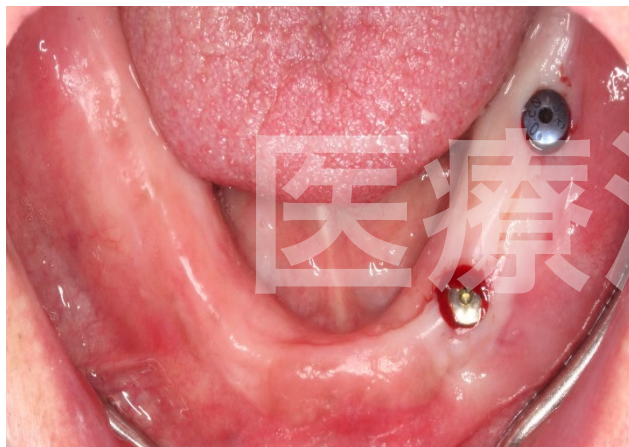

右上

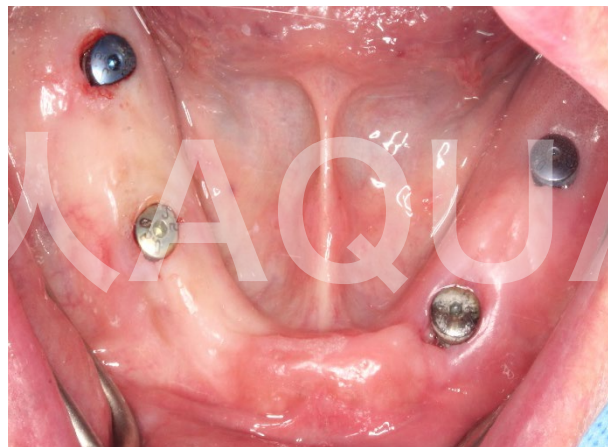パンチング（低侵襲オペ）
最低限の切開

ミラー像

埋入：下顎



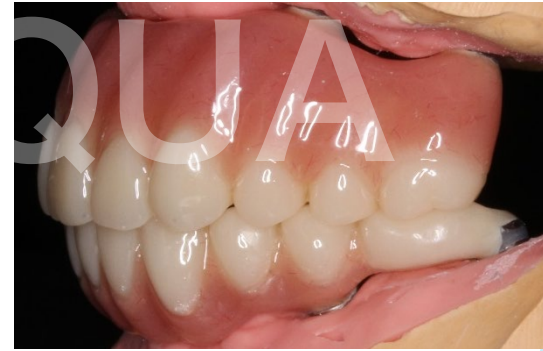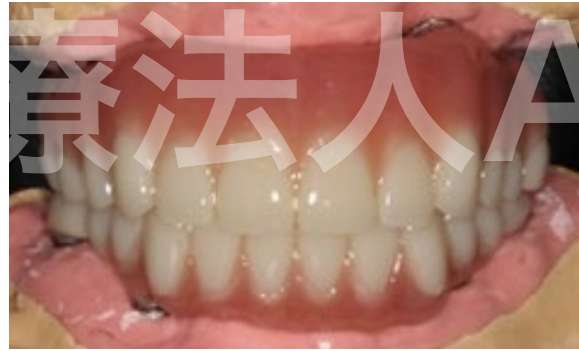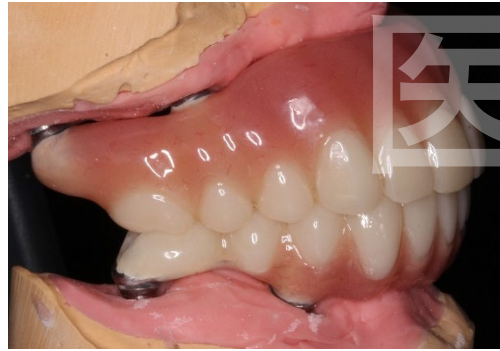
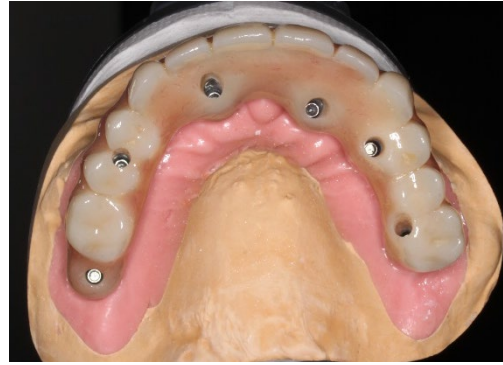
左下



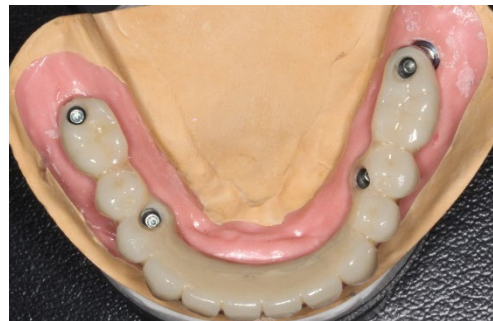
右下

パンチング（低侵襲オペ）
最低限の切開

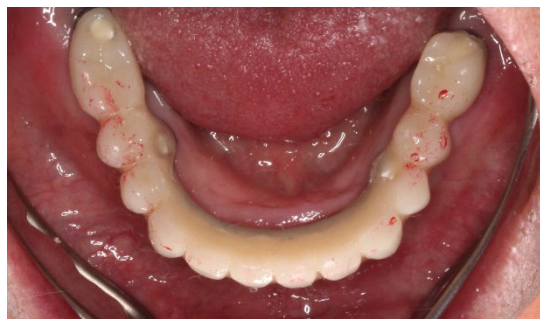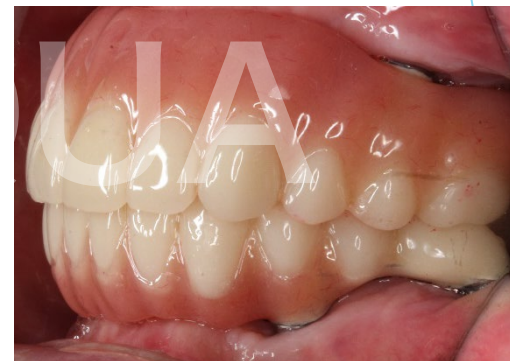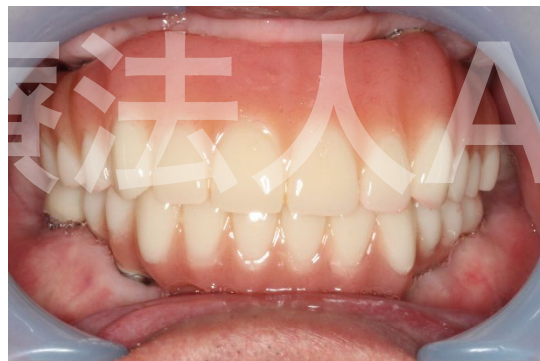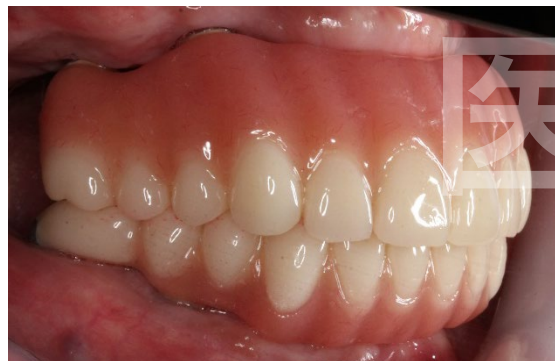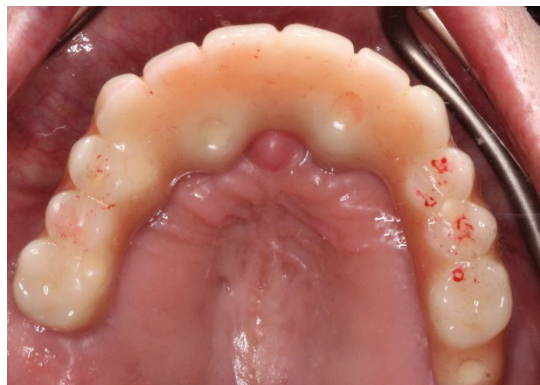固定式仮歯技工物



インプラントを初期固定した状態
で歯型をとり仮歯セット
見た目、発音、清掃性チェック

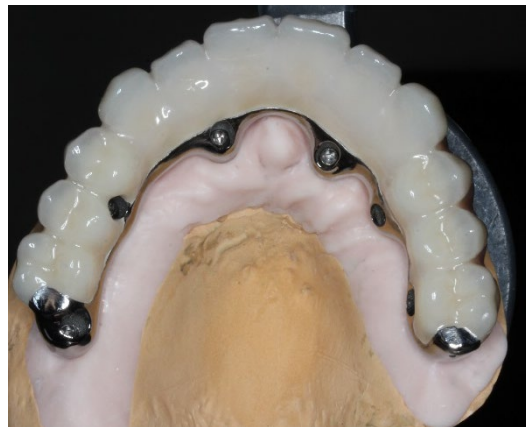

固定式仮歯セット

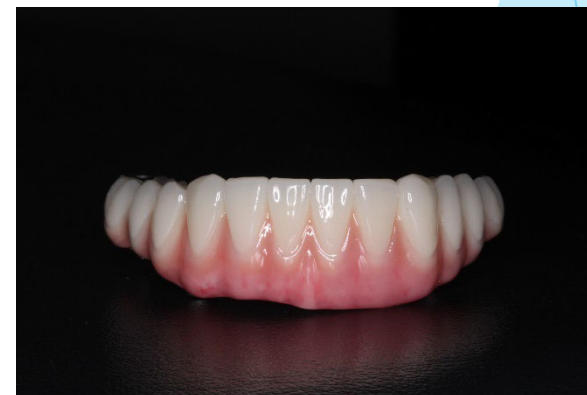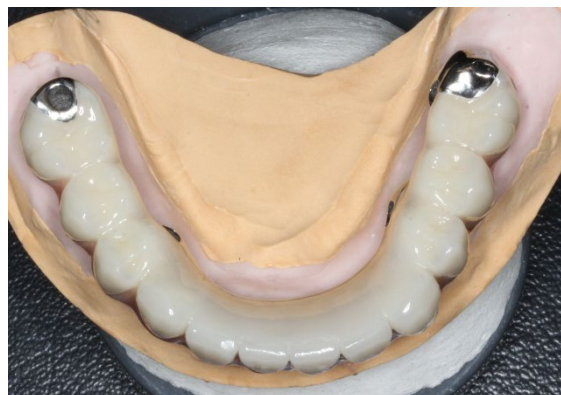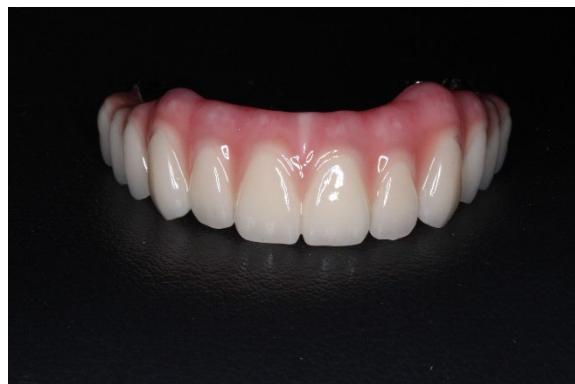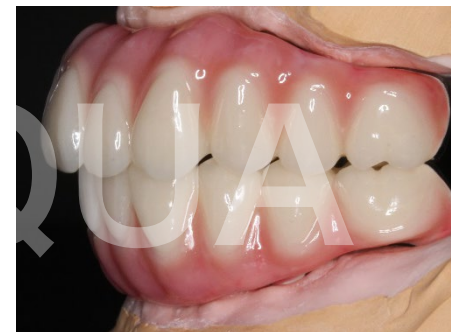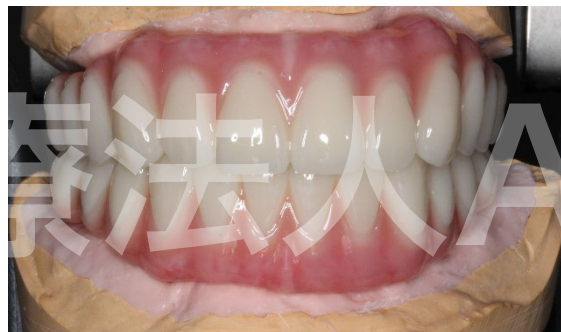


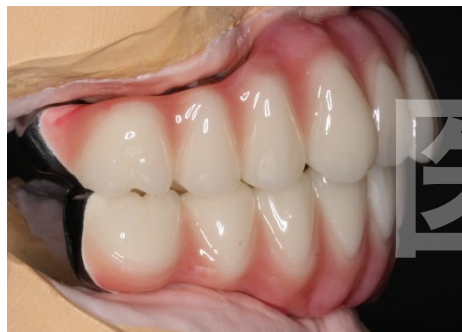ミラー像

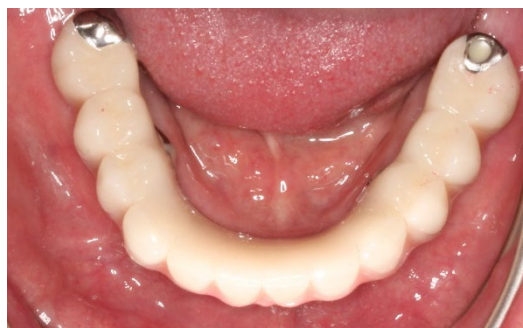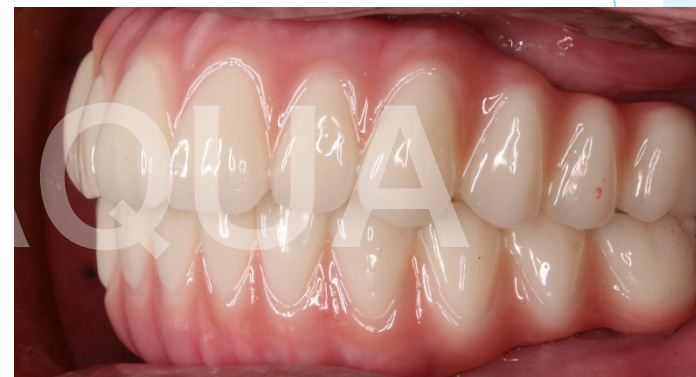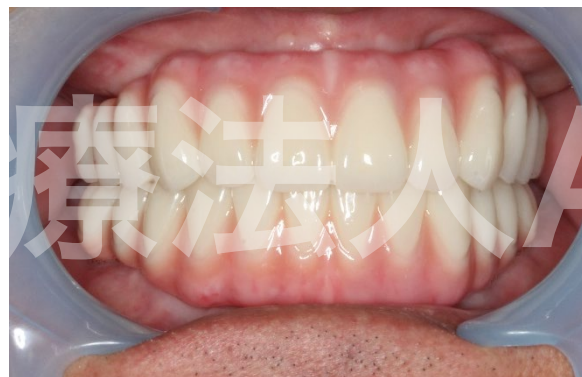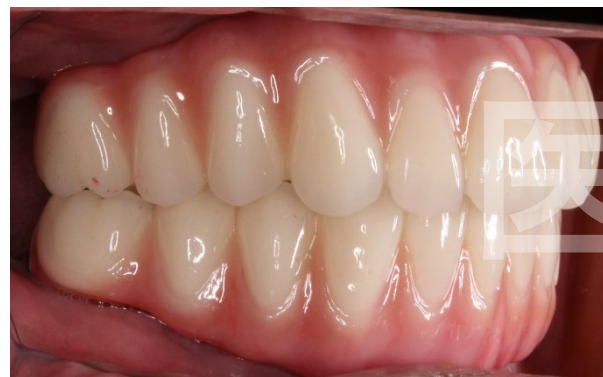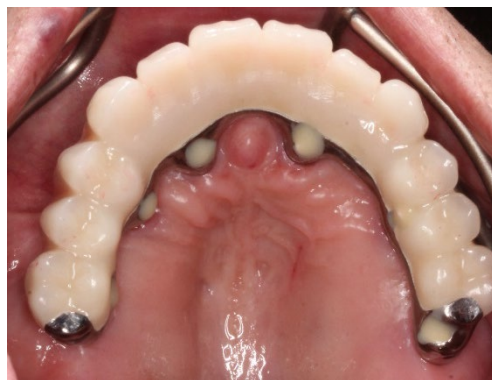最終補綴物 (ハイブリッド)



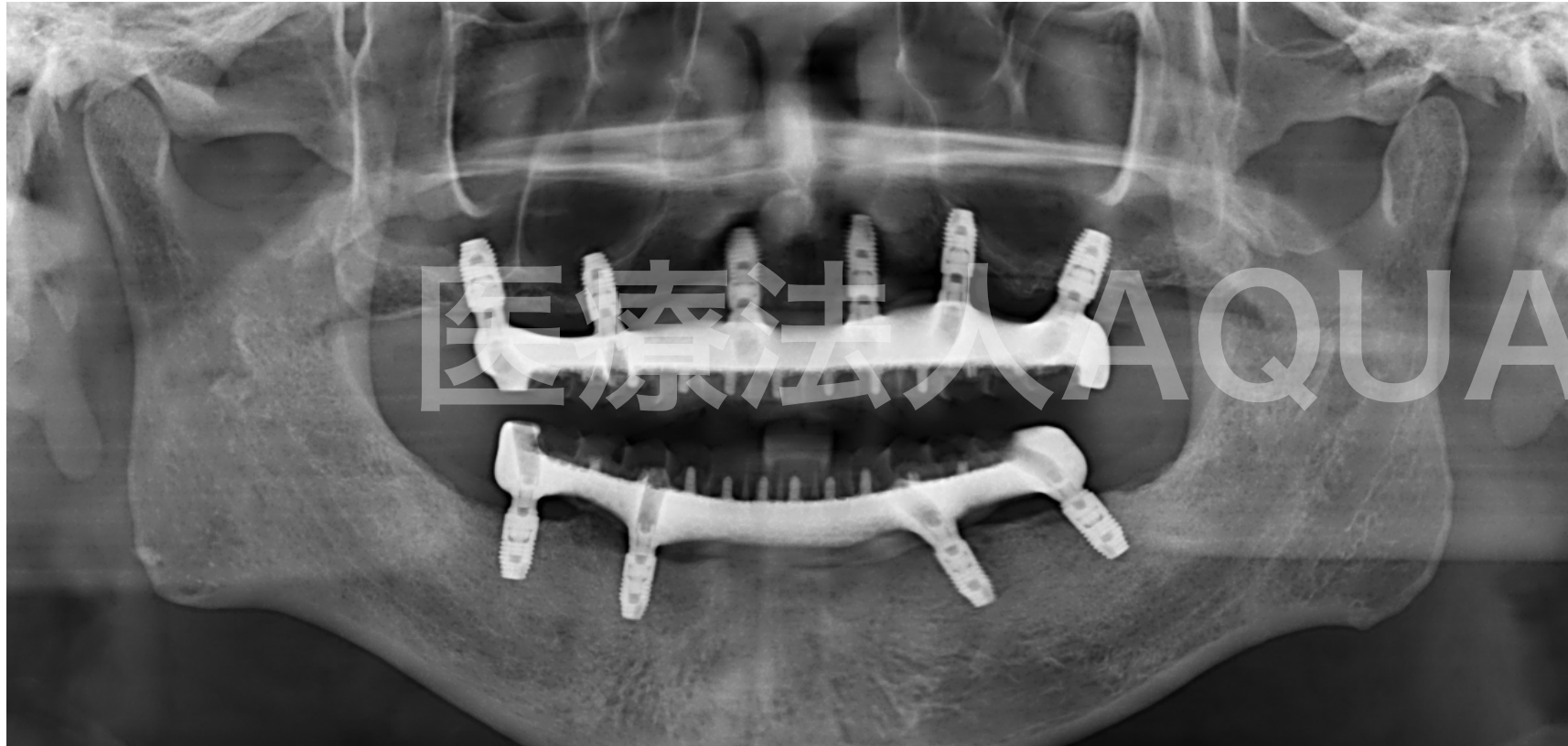非常に綺麗でツヤがあります
審美的にも強度的にも問題ございません
患者様も非常に満足いただいております

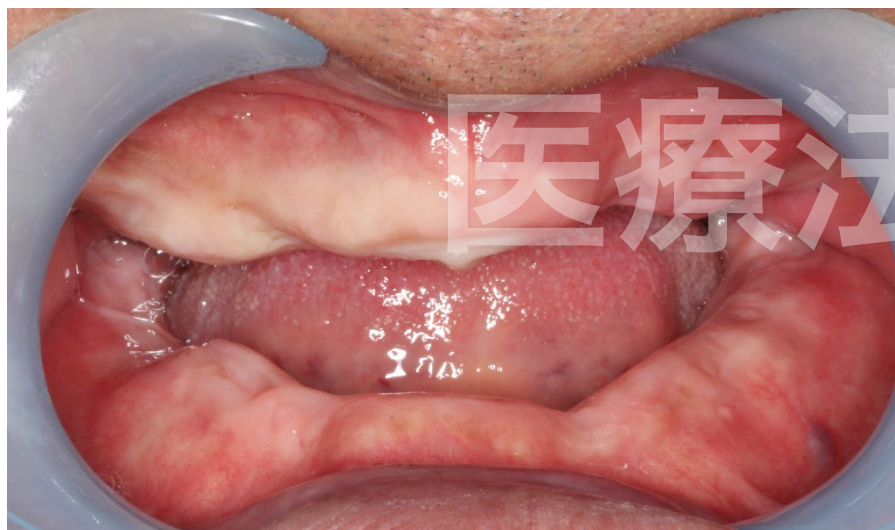


完成

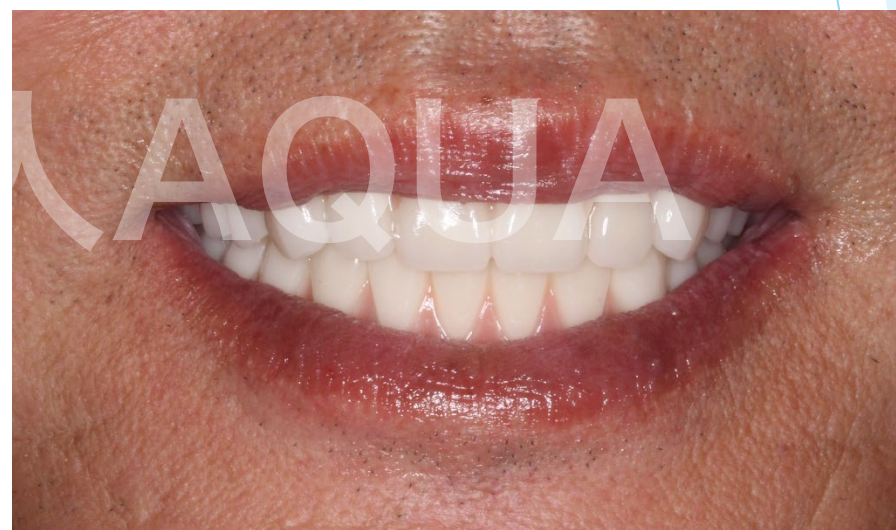

ミラー像





Before



After