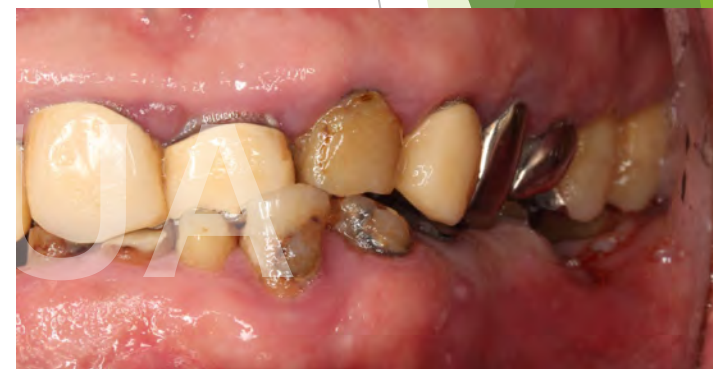
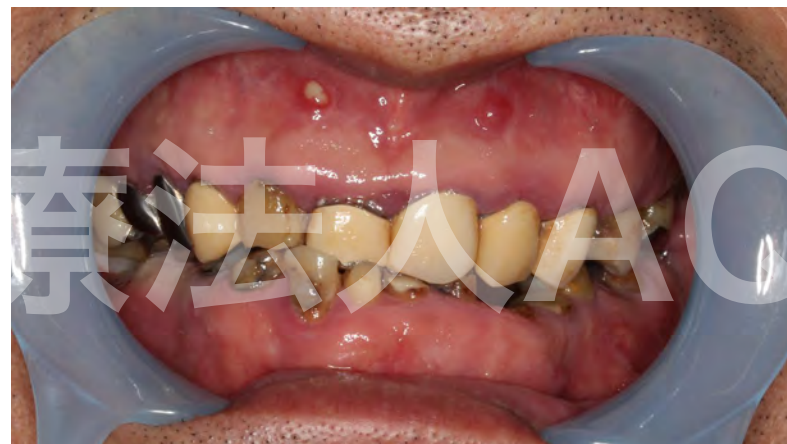
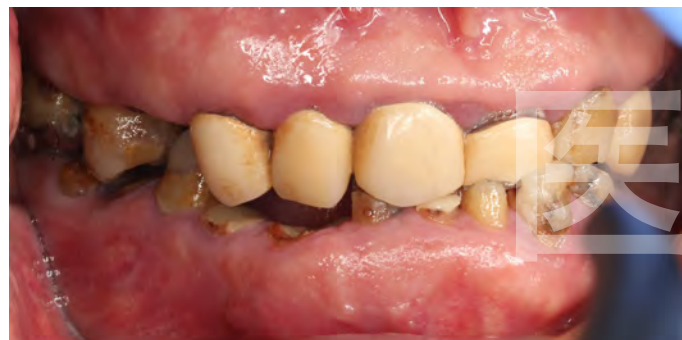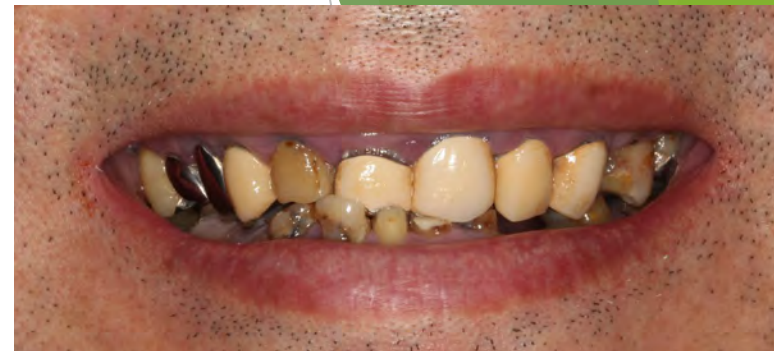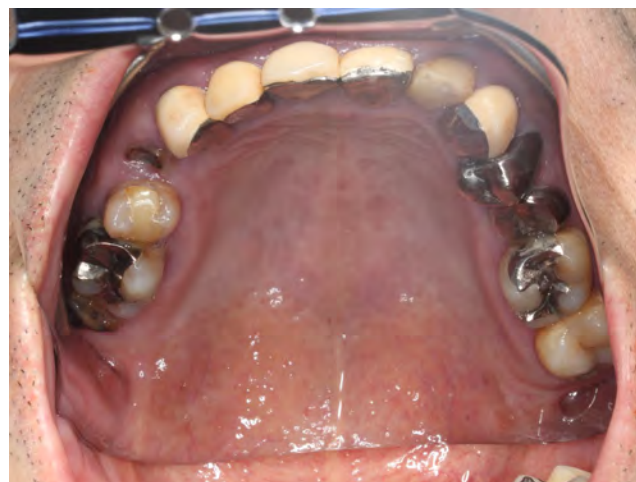主訴：歯をきれいにしたい

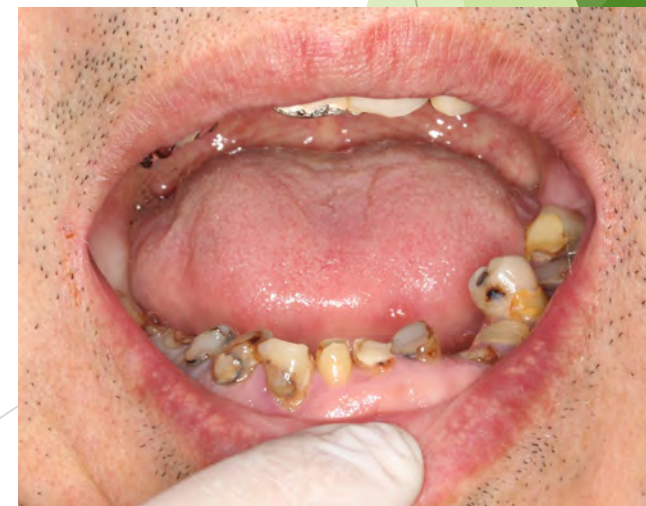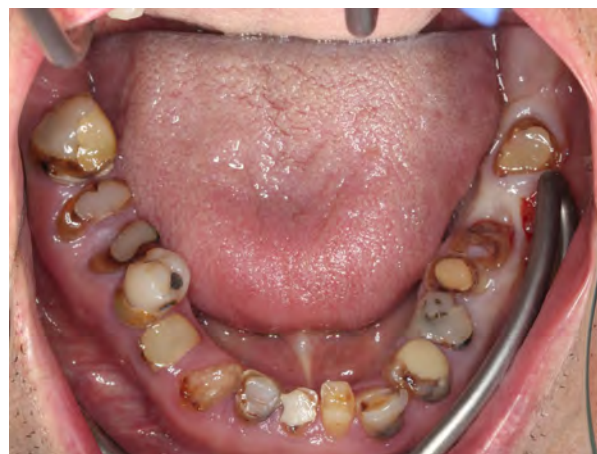60代 男性

初診

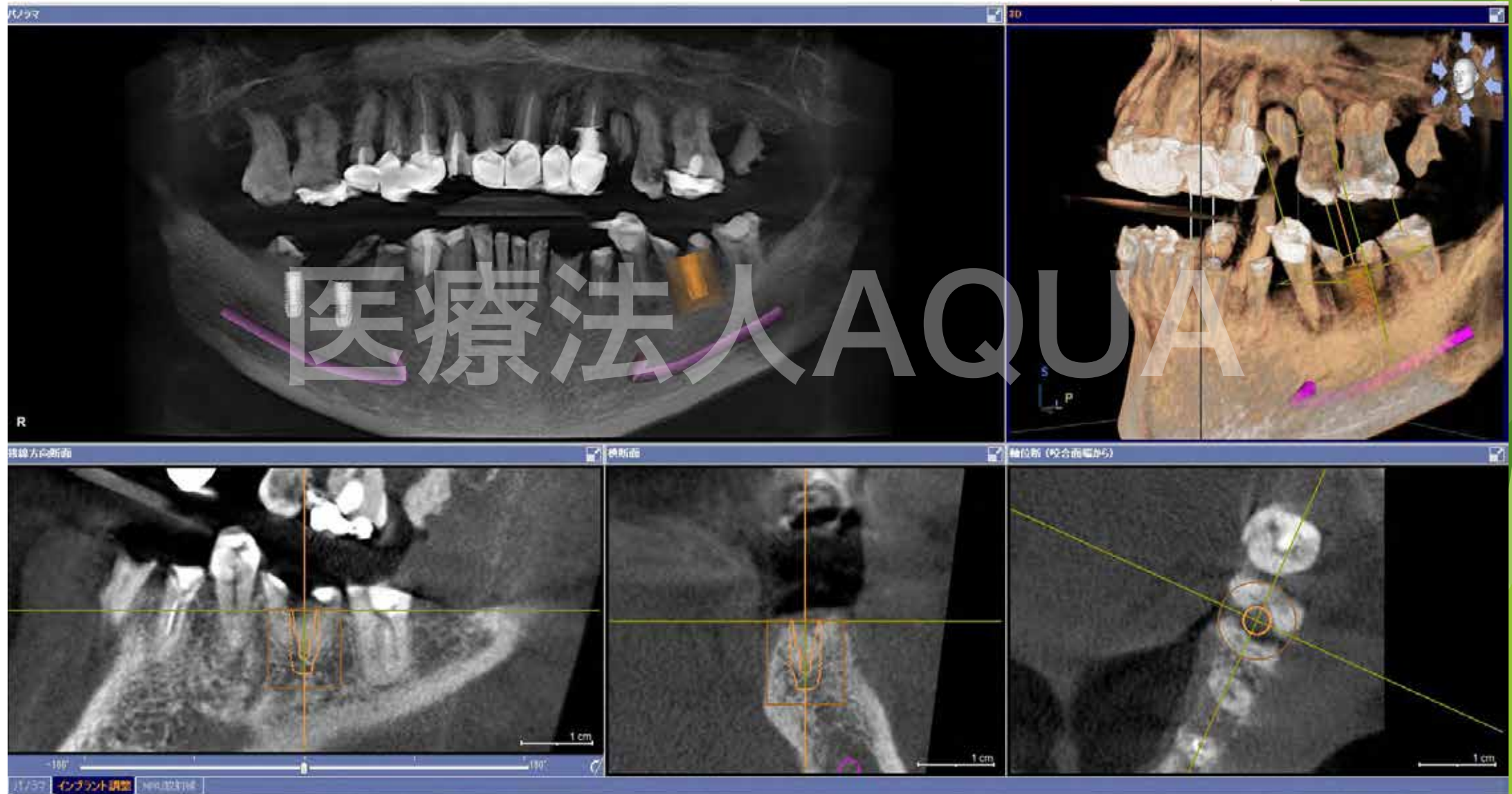ミラー像



ミラー像

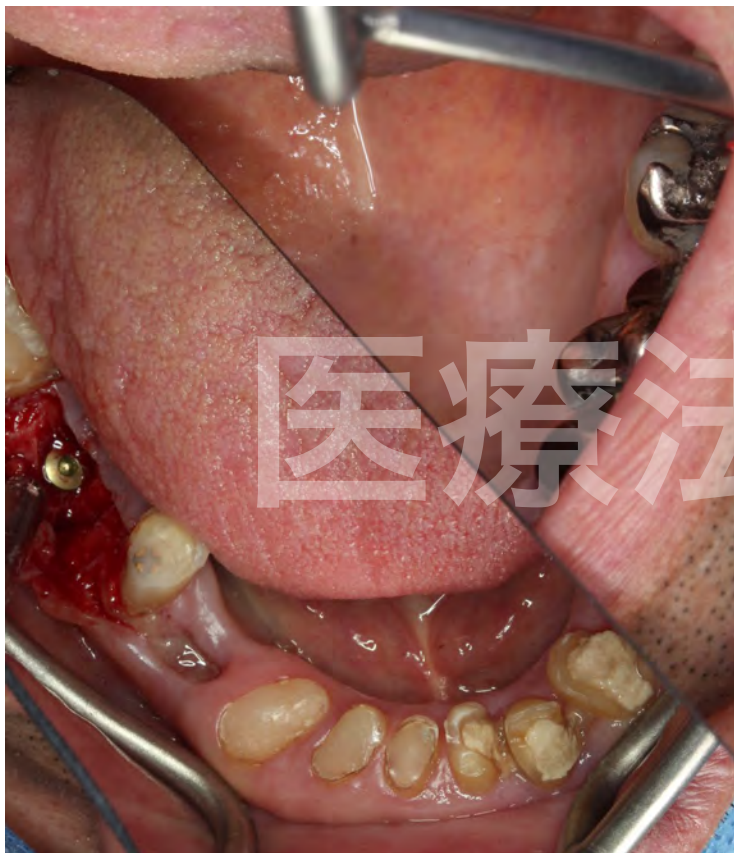

CTインプラント計画

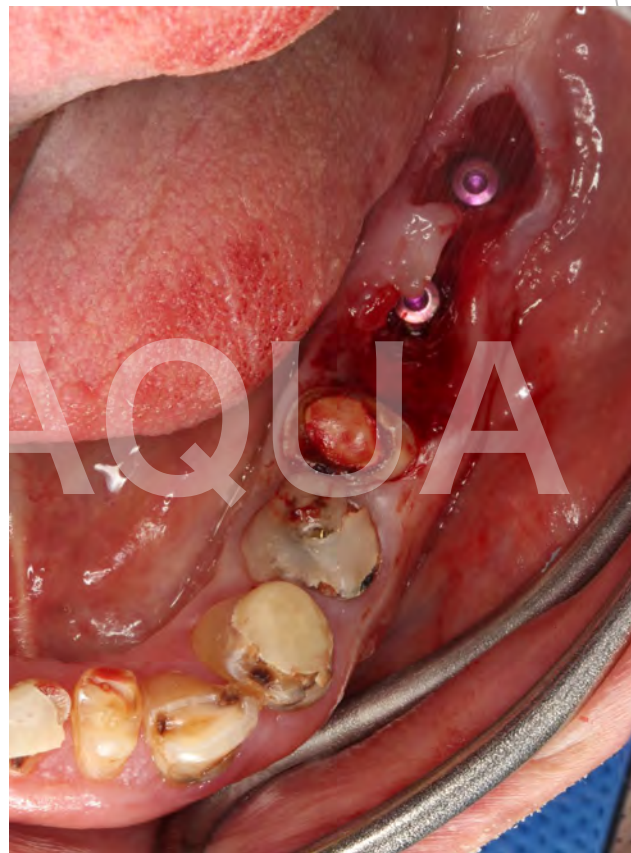


埋入

切開を最小限におさえる
低侵襲のオペ



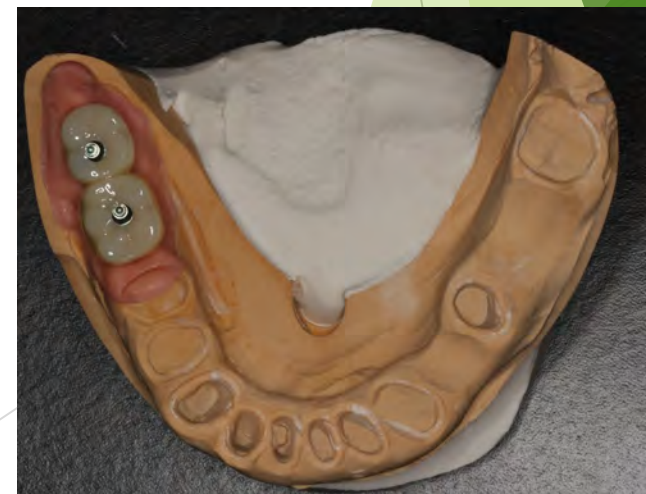
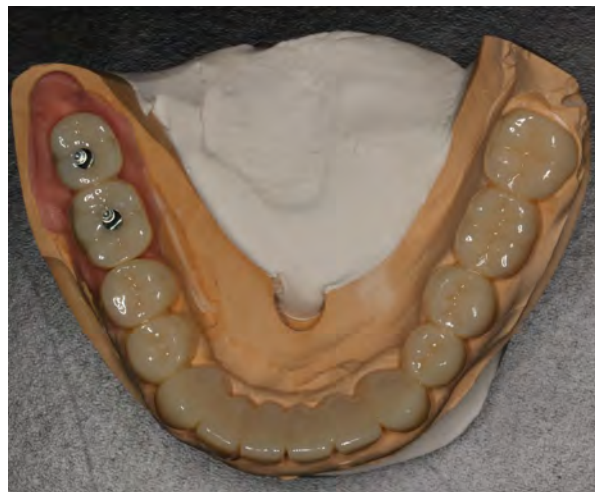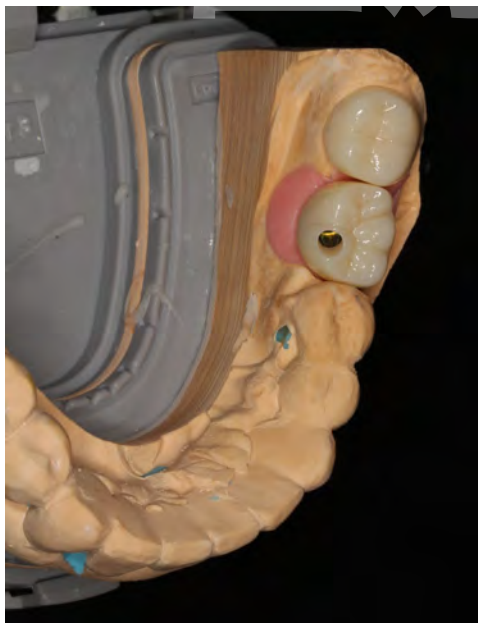
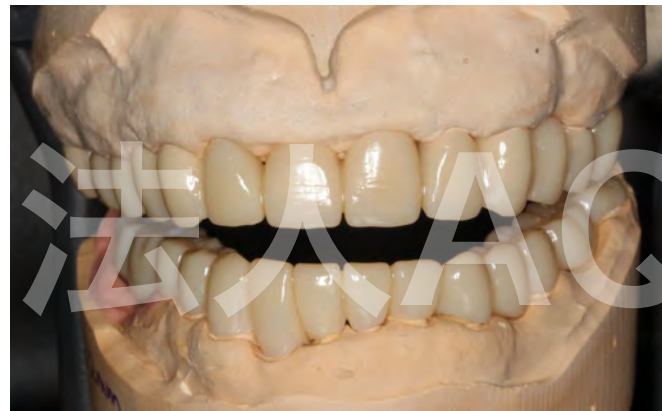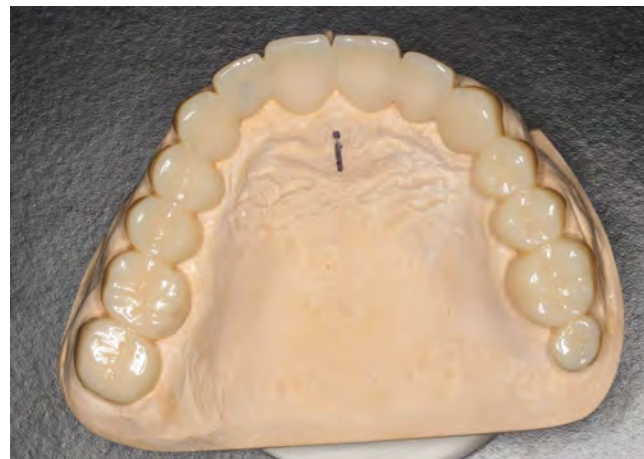左下



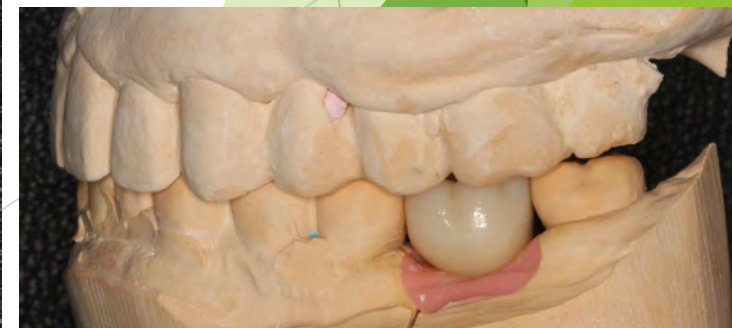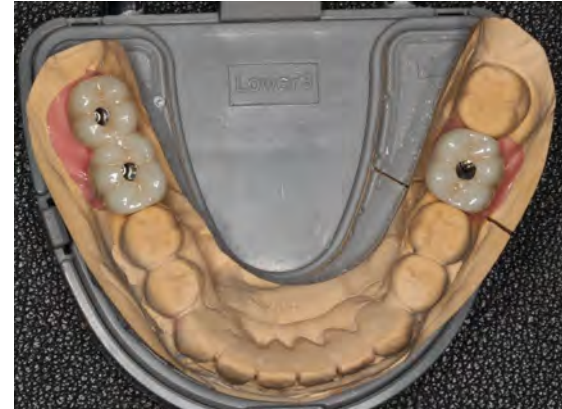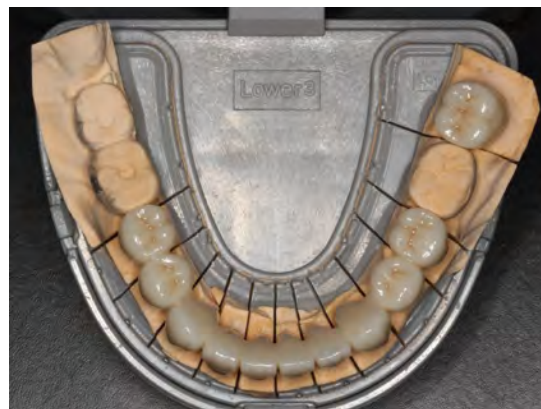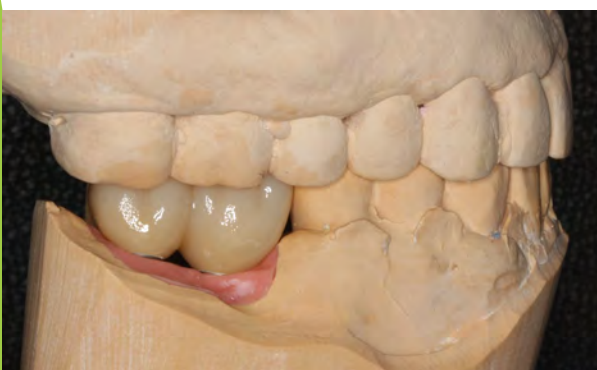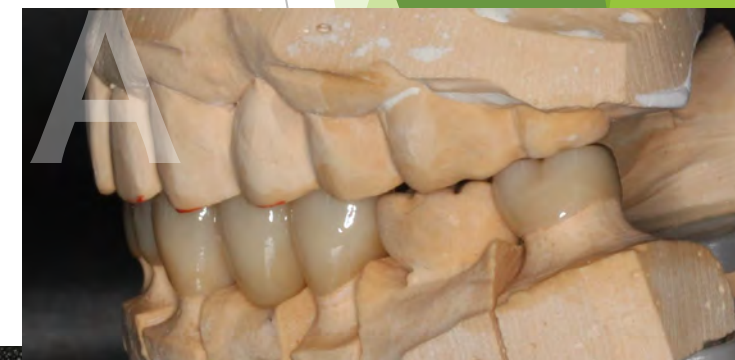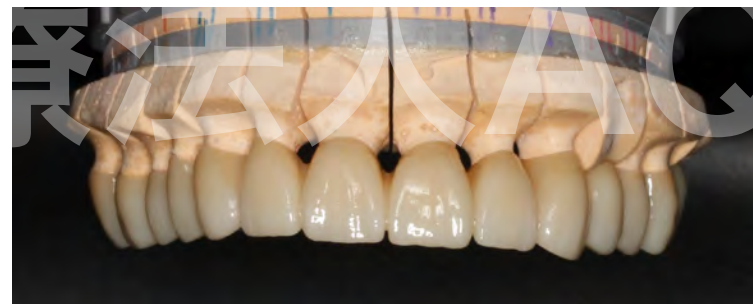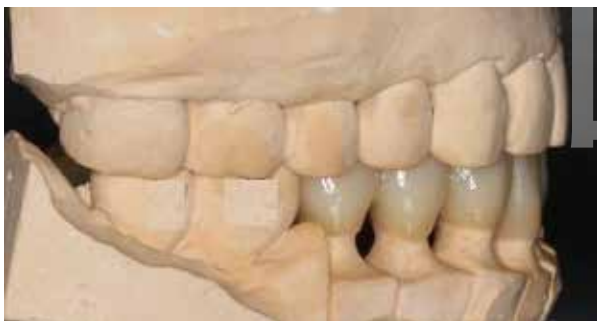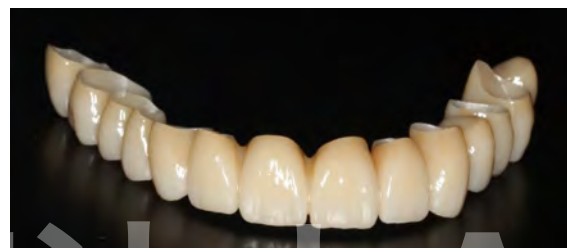
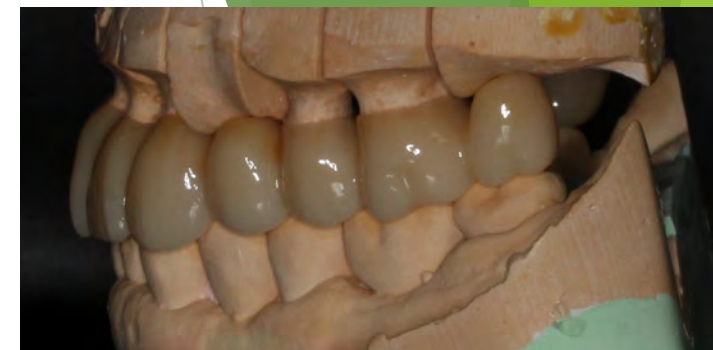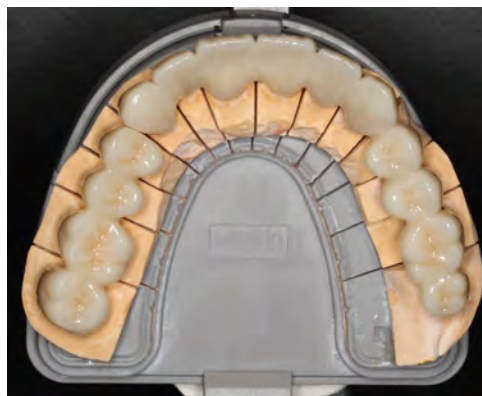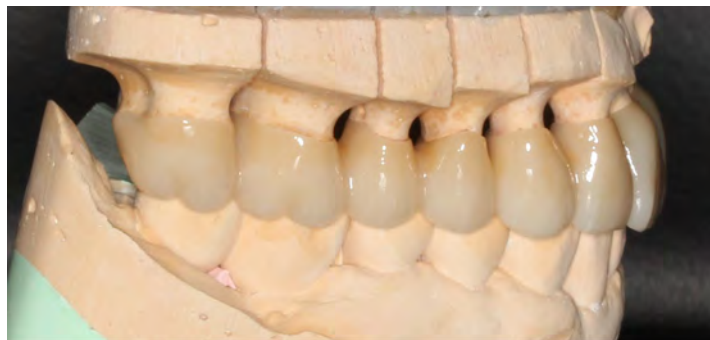右下

ミラー像

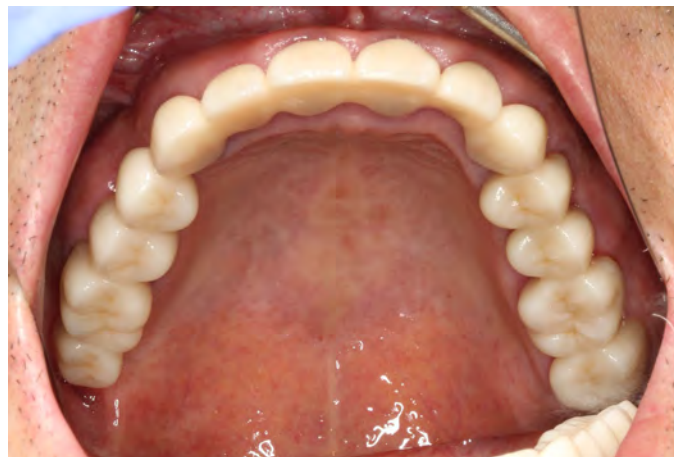仮歯の作製



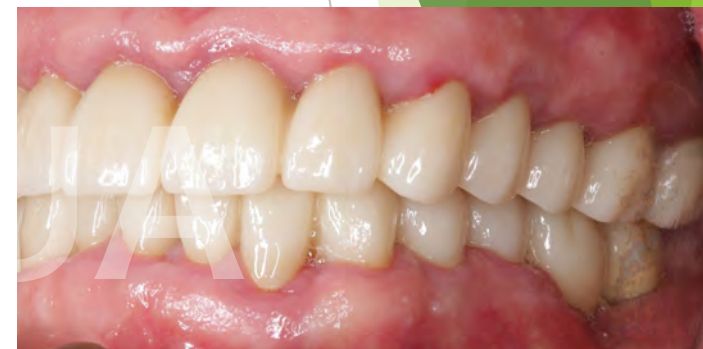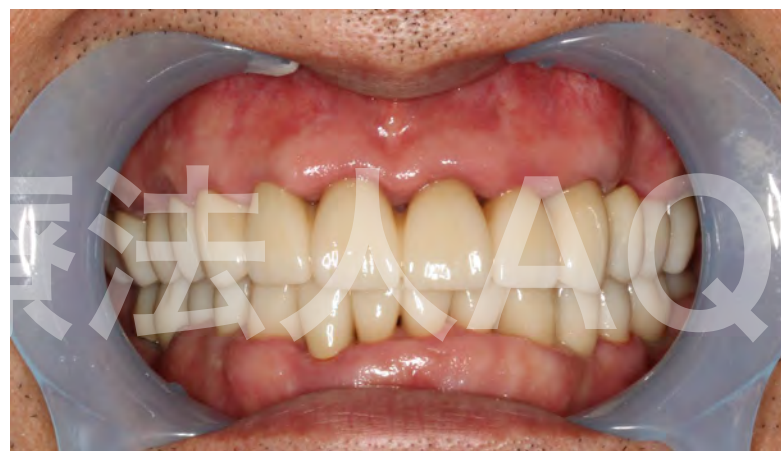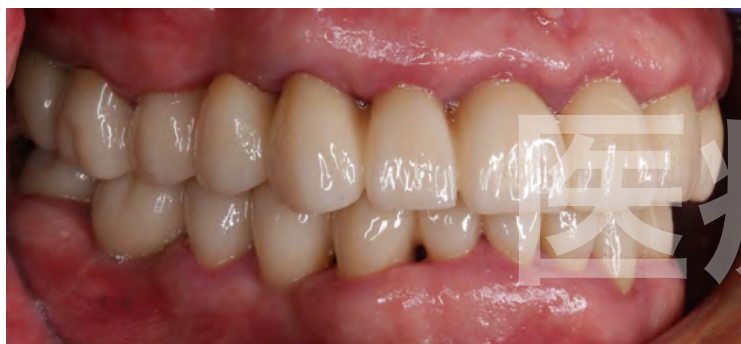最終補綴物



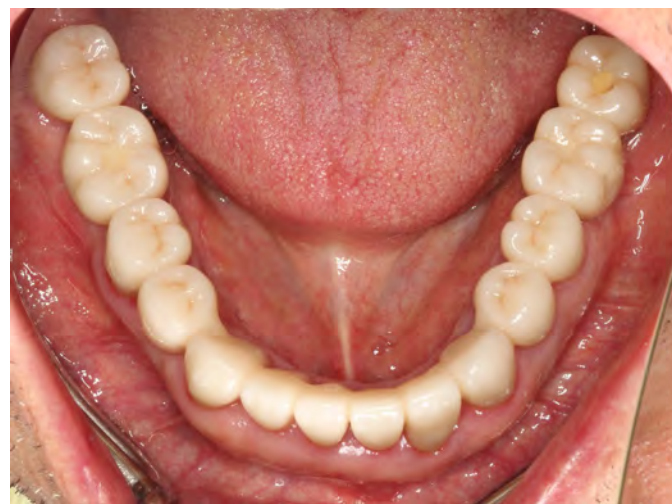完成



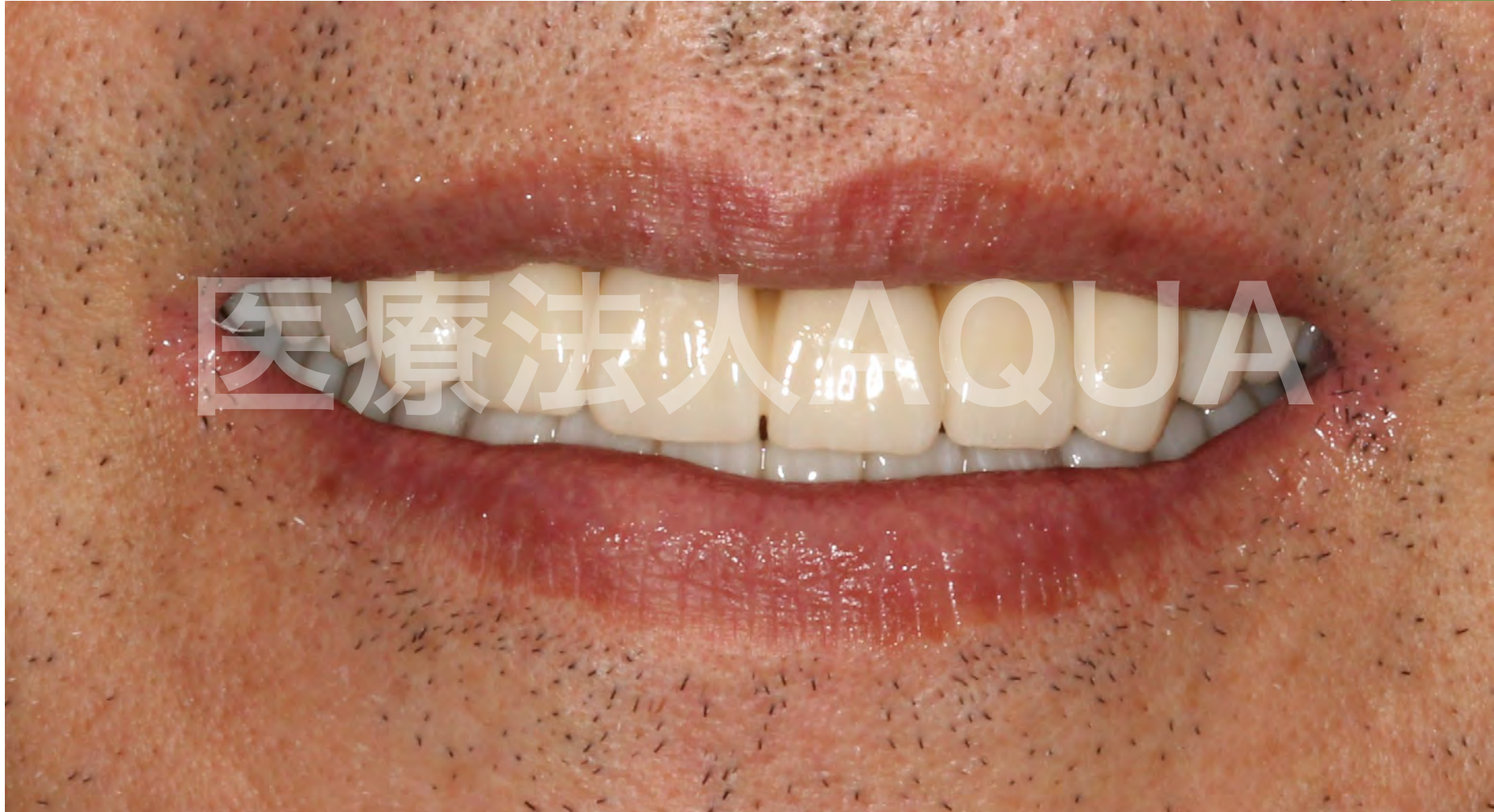ミラー像



口元や顔貌の確認
噛み合わせや発音、
滑舌の練習を行っていきます



ミラー像

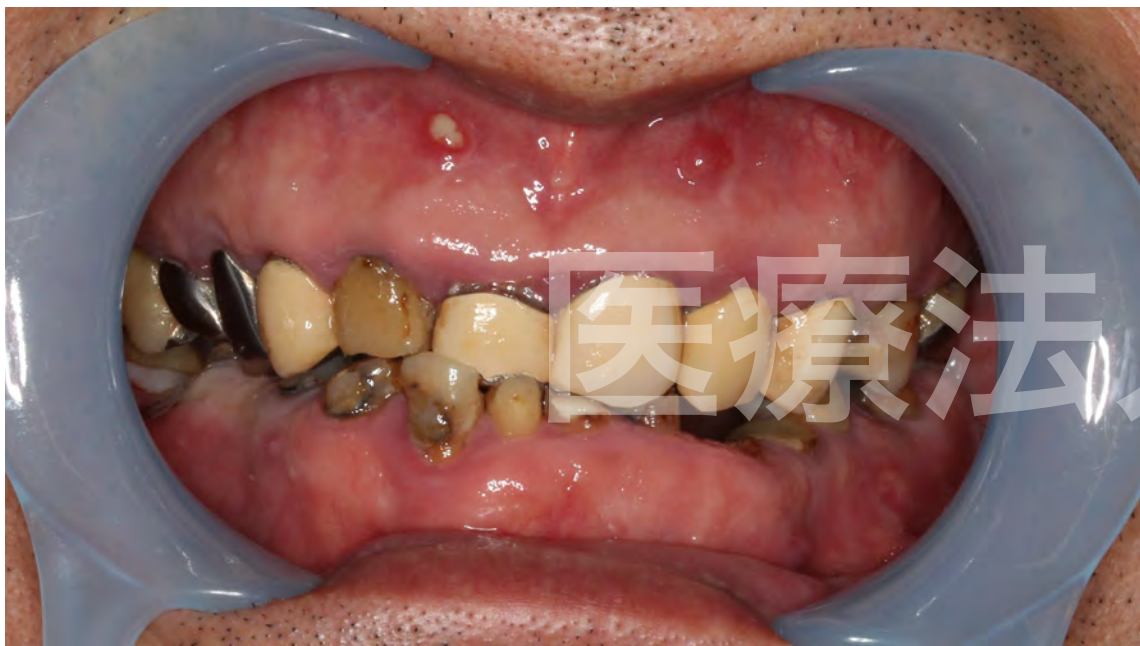

医療法人AQQUA

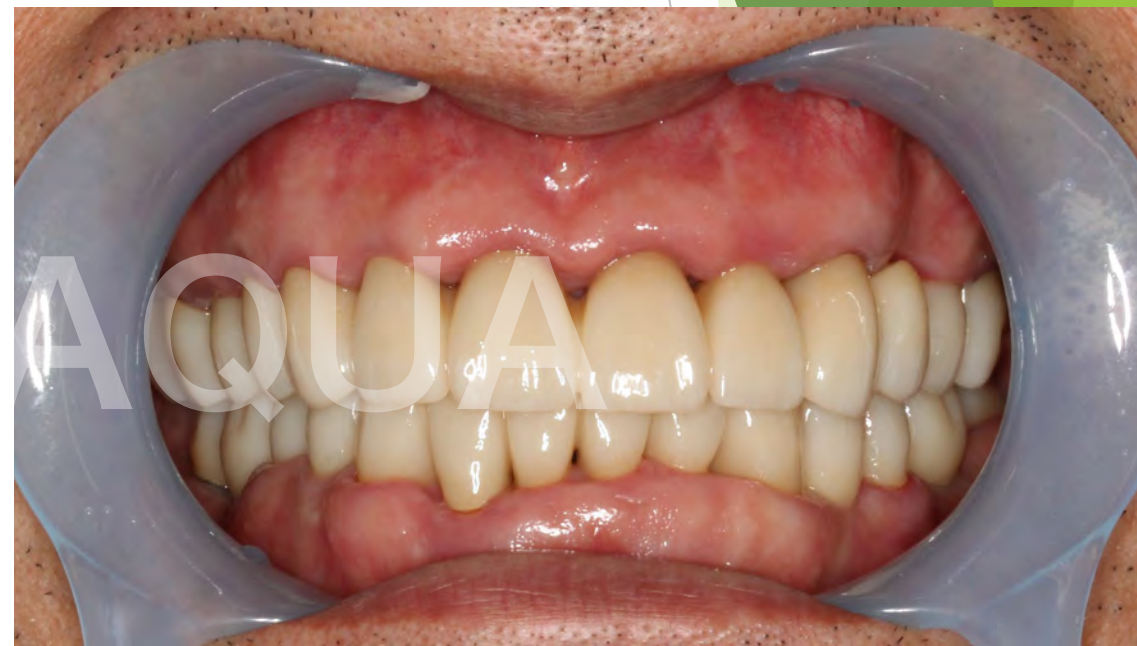医療法人AQUA

R

顎のバランス改善し、正常な噛み合わせを誘導



Before



After