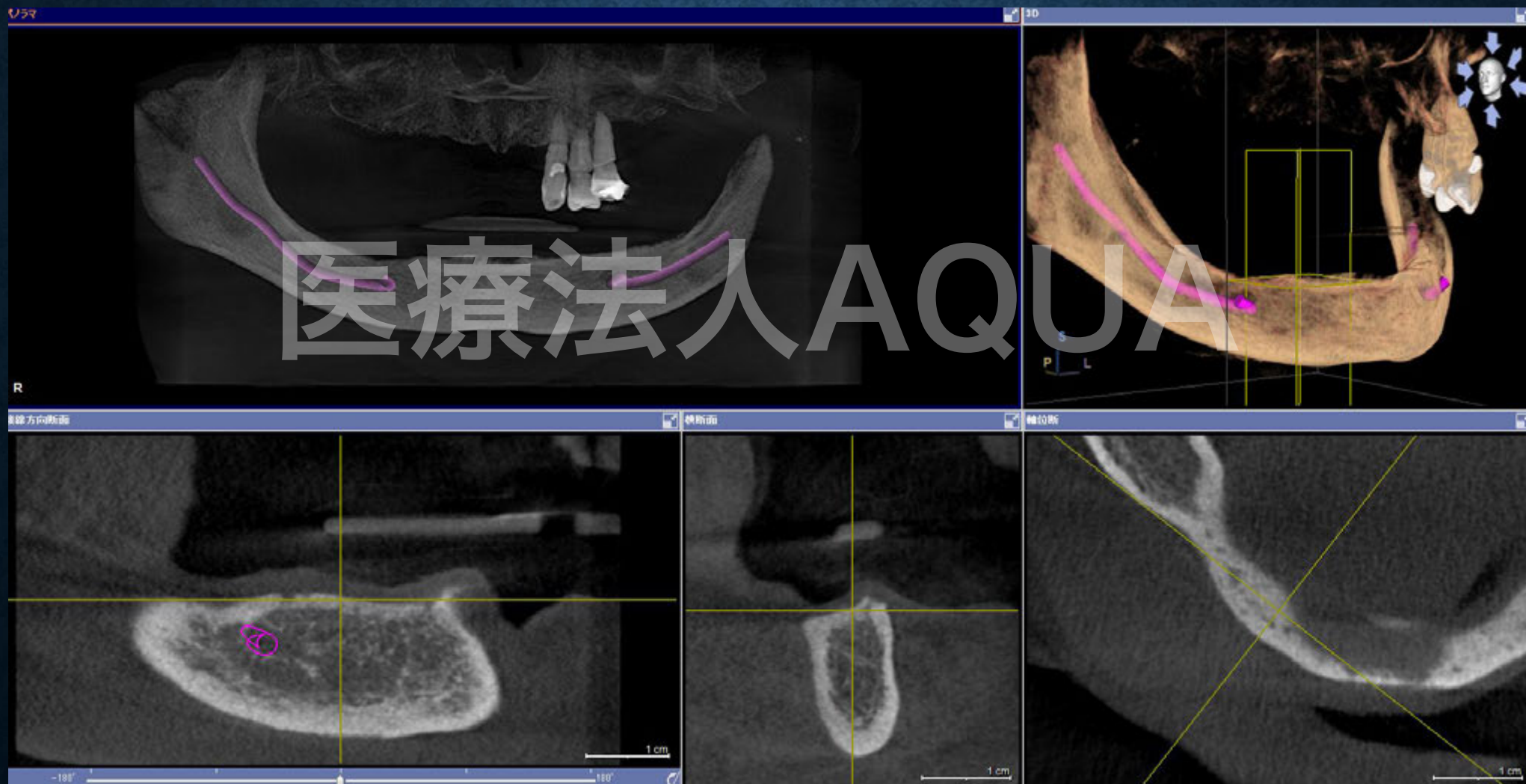


多数歯欠損咬合再構築症例

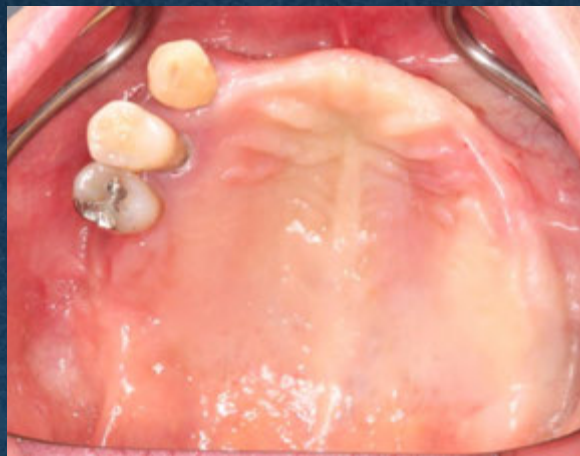医療法人AQUA

70代 女性

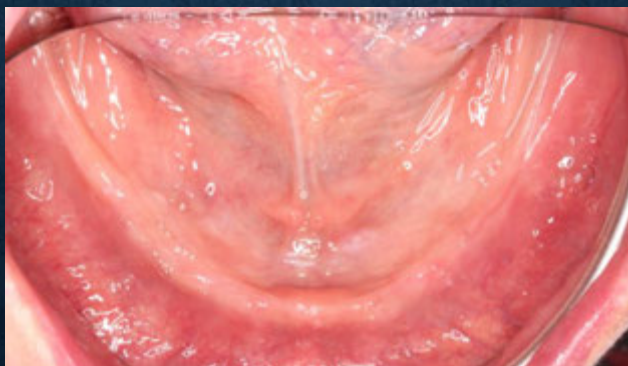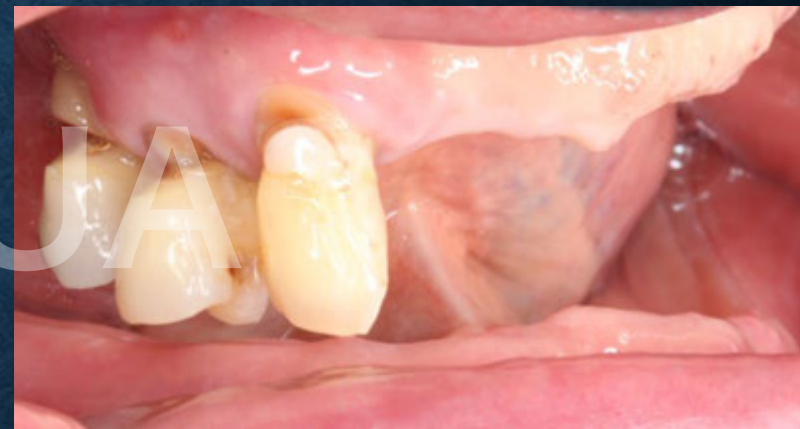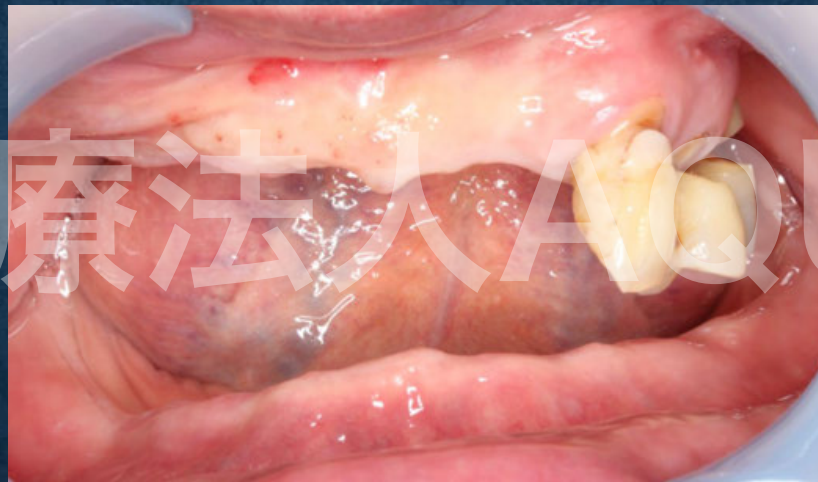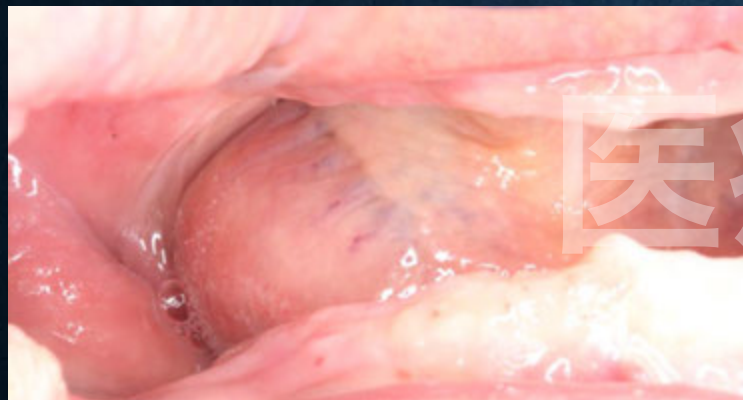
初診時CT



初診 口腔内写真



ミラー像

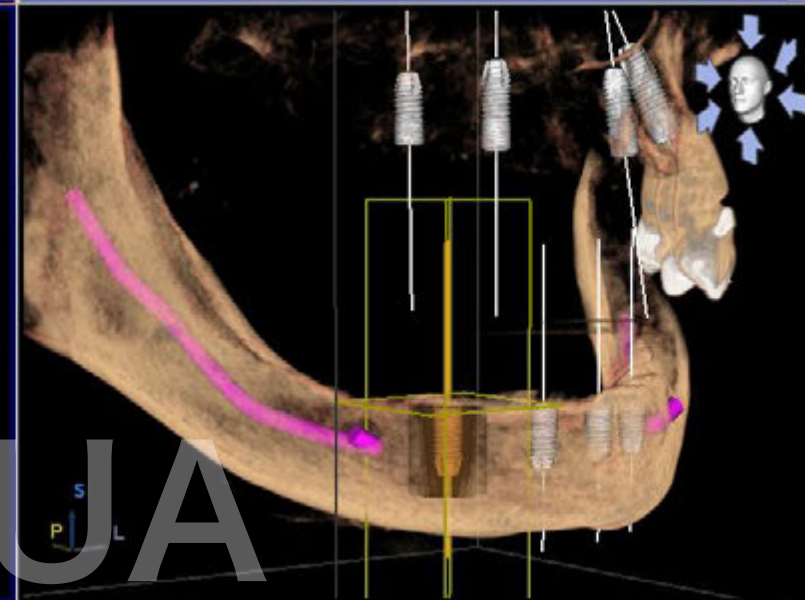
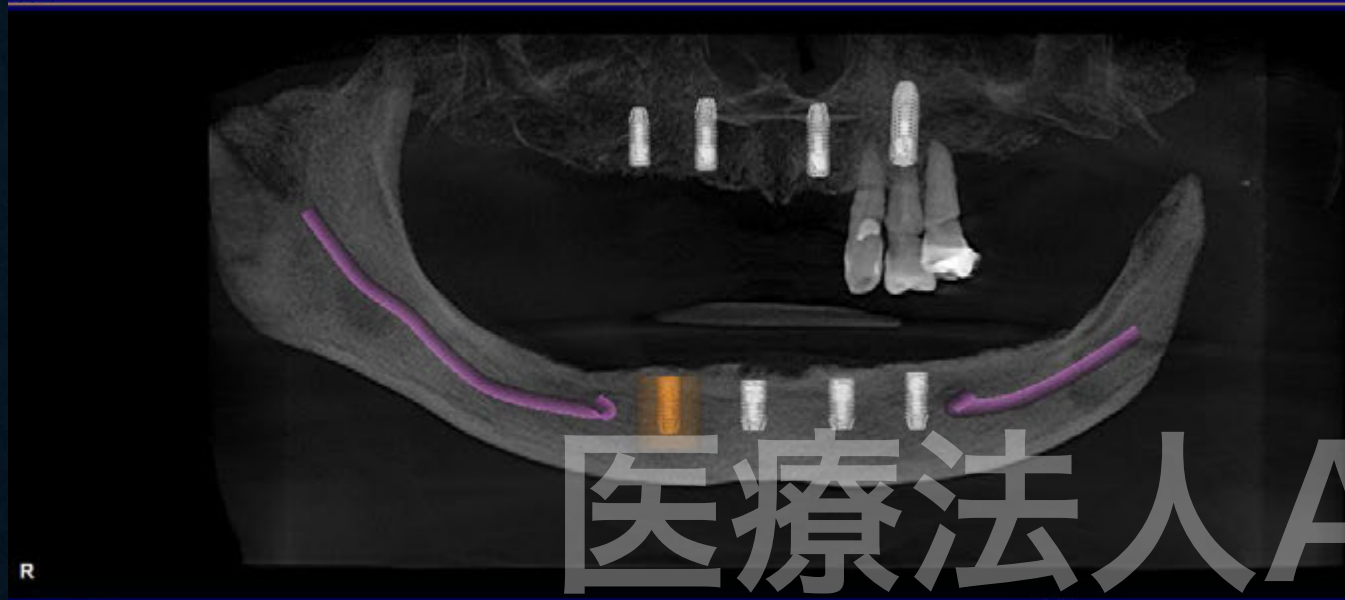


ミラー像

CTインプラント計画

パノラマ

3D

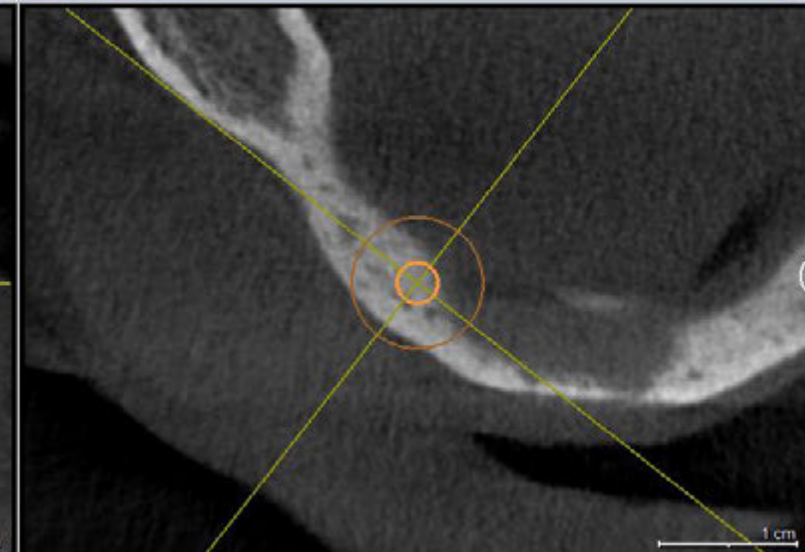
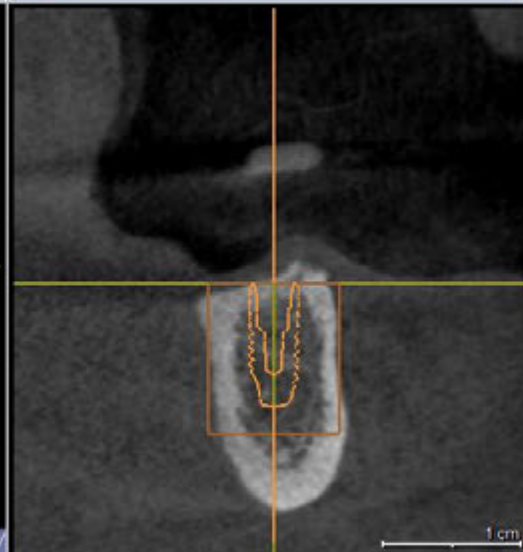
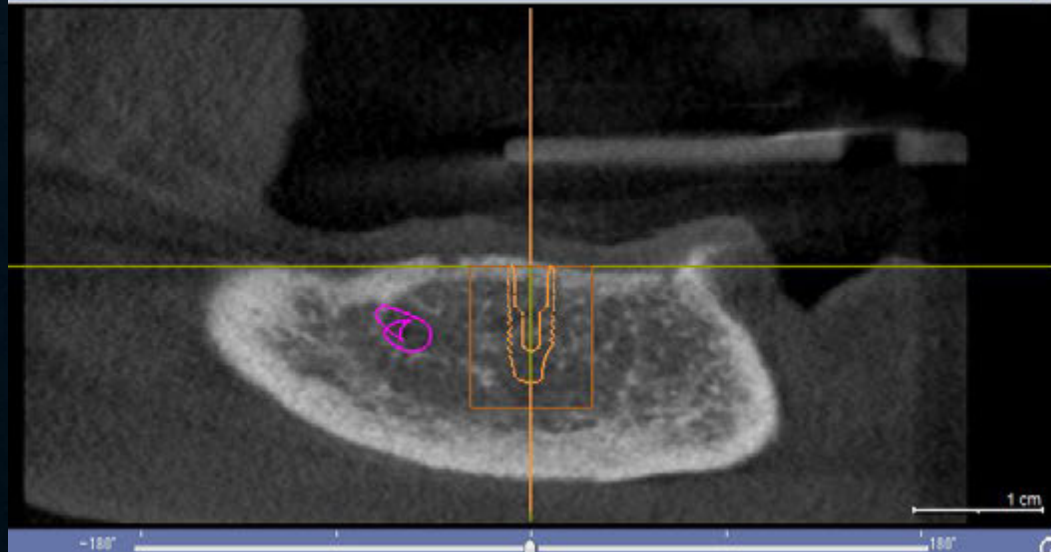


医療法人AQUA

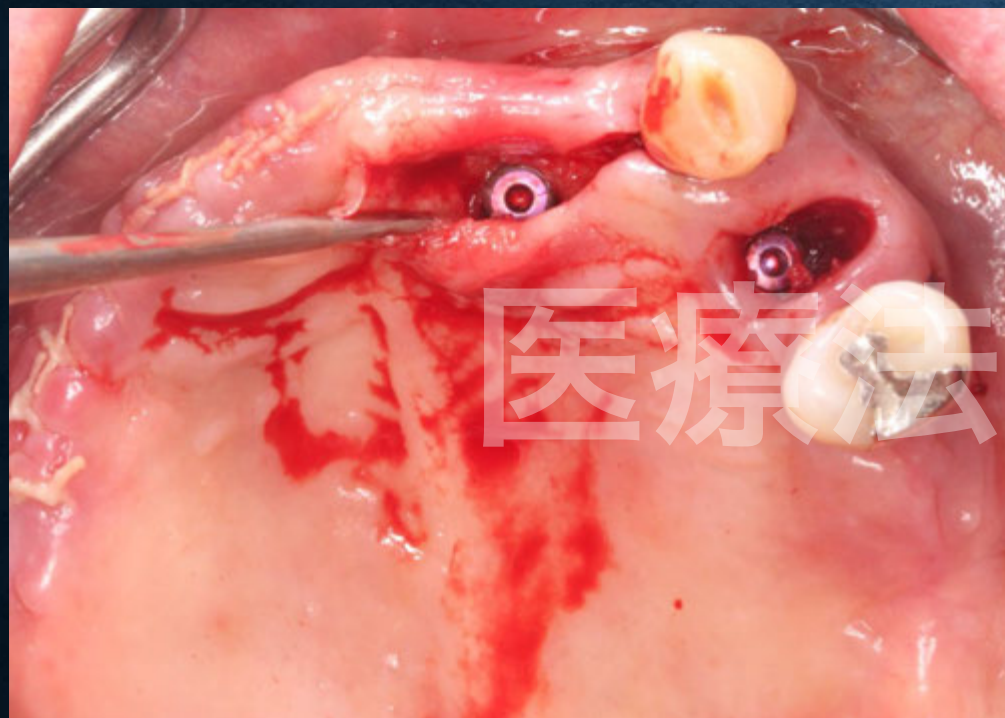
縦線方向断面

横断面

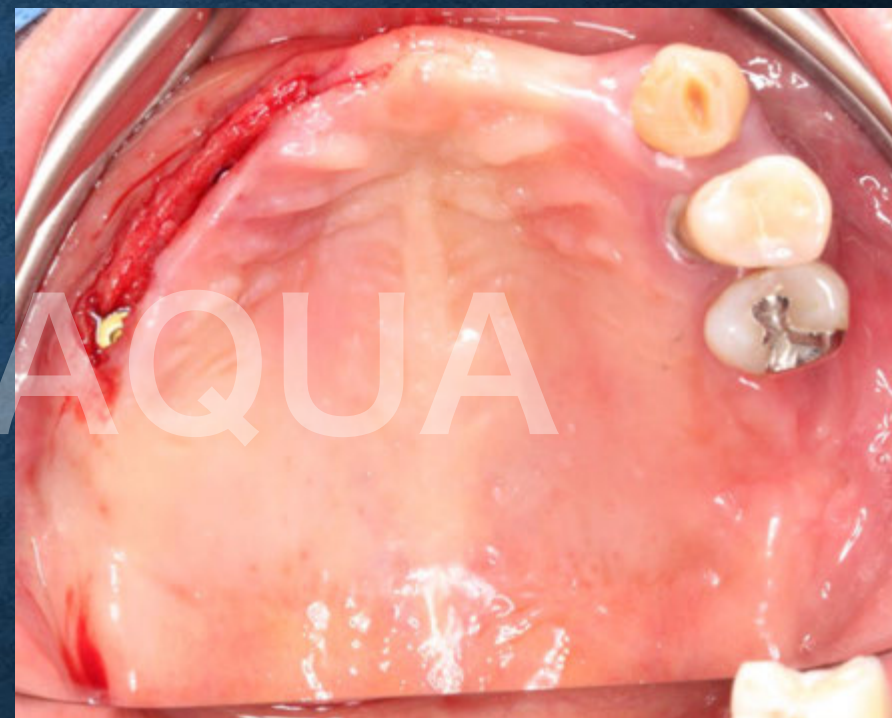
軸位所 (咬合面端から)



埋入：上顎（抜歯後即時埋入 低侵襲才へ）

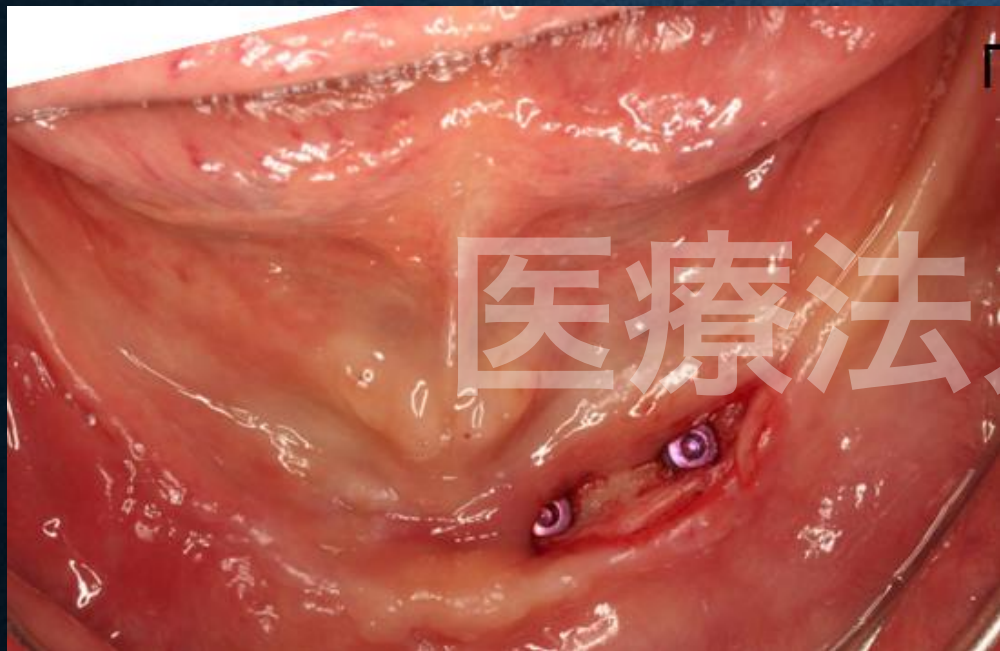

左上

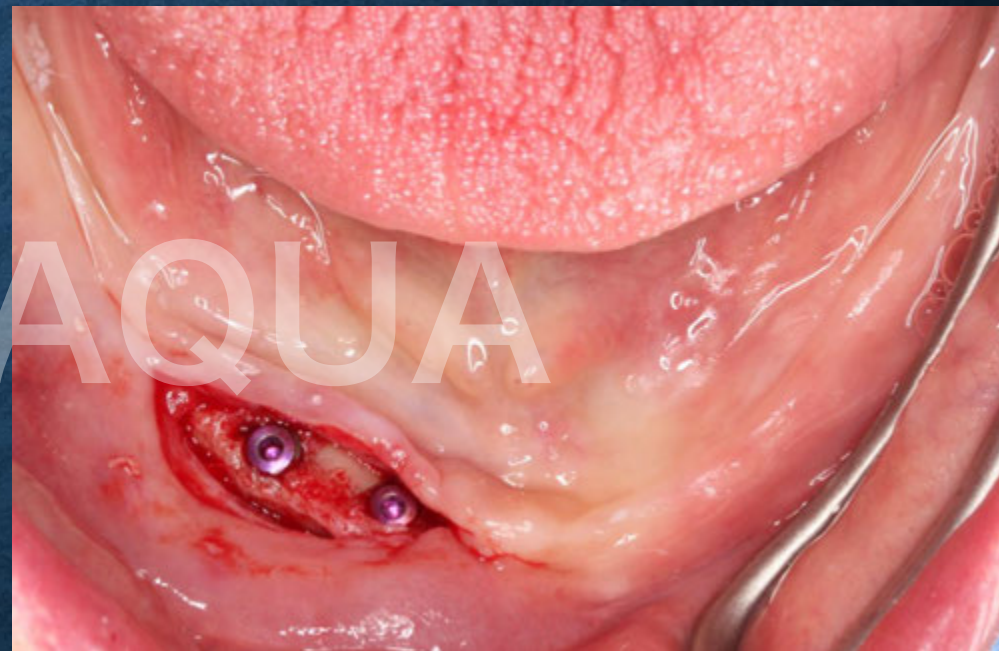

左下

埋入：下顎（最小限の切開）



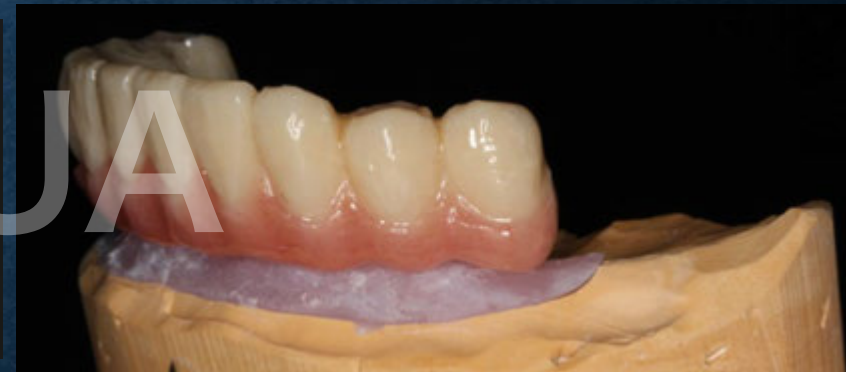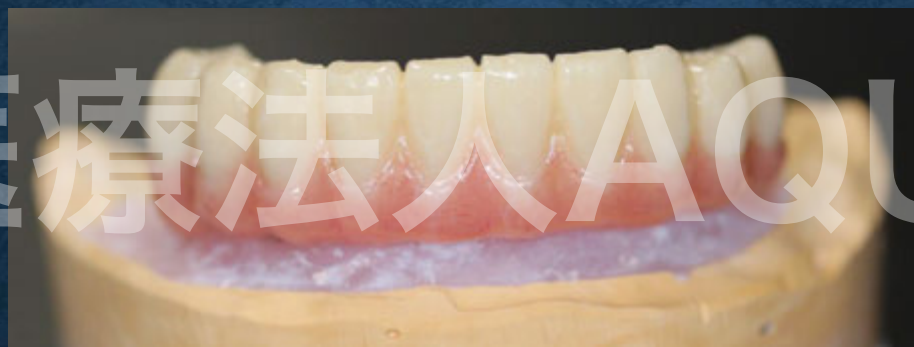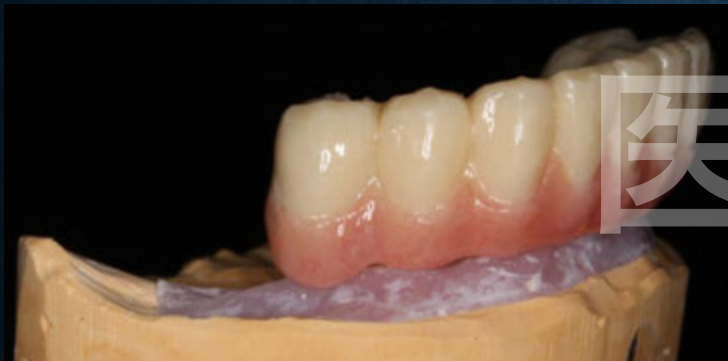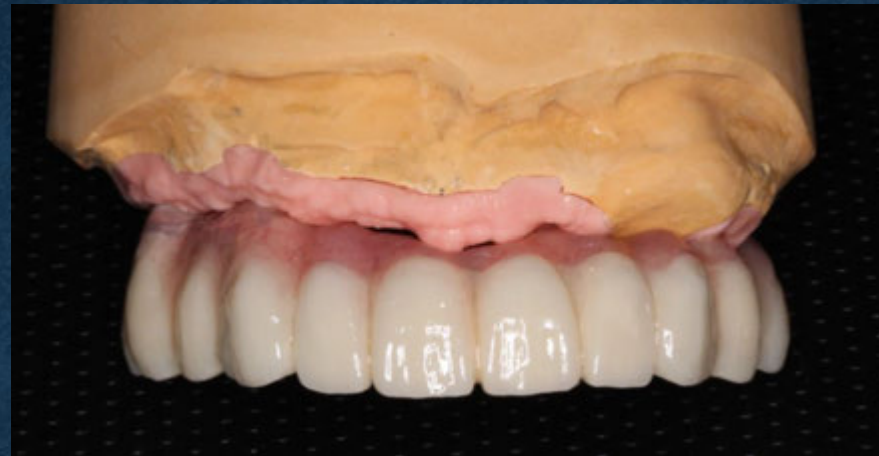左下



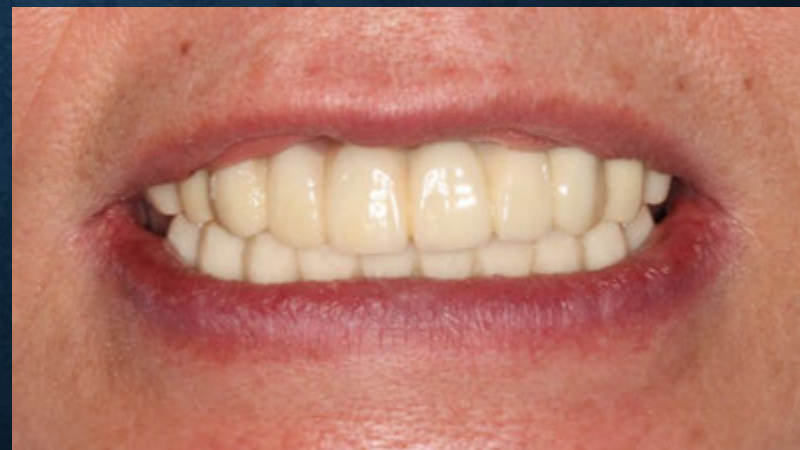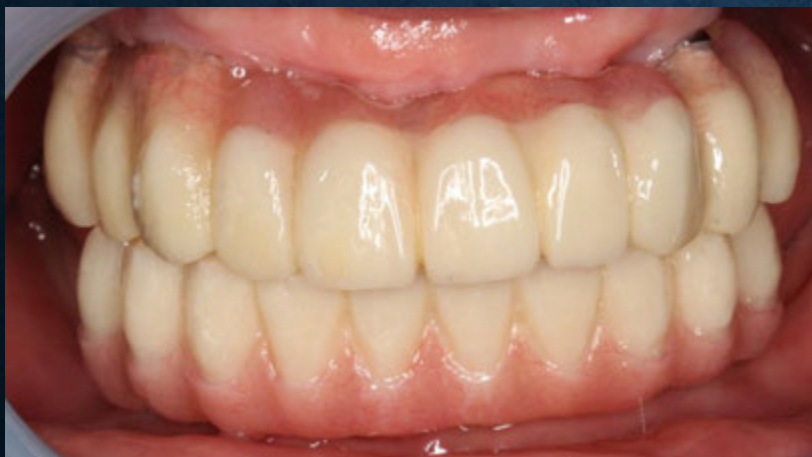右下

ミラー像

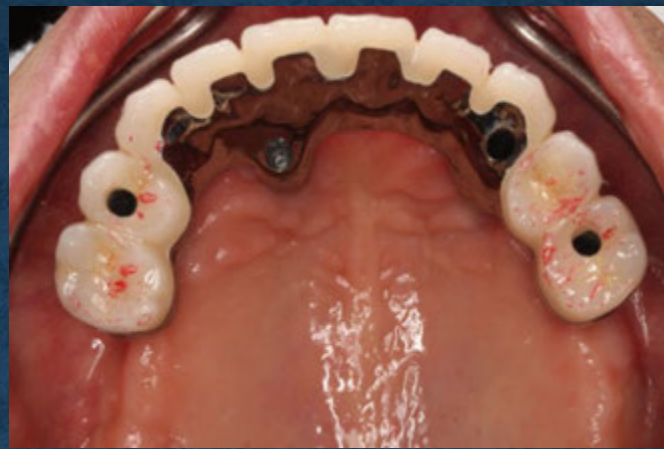仮歯作製
口腔内試適



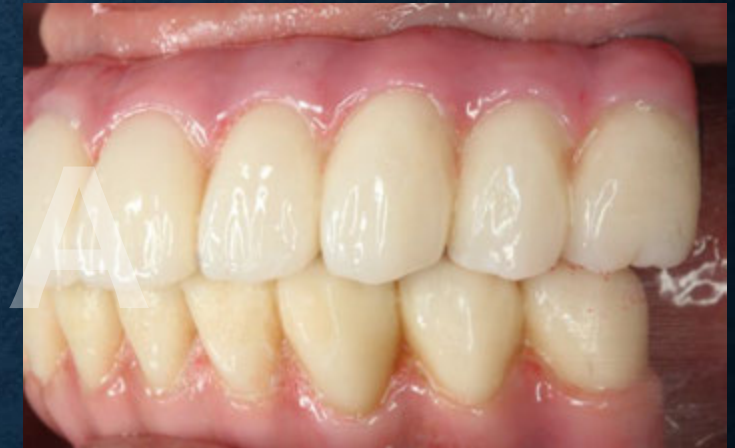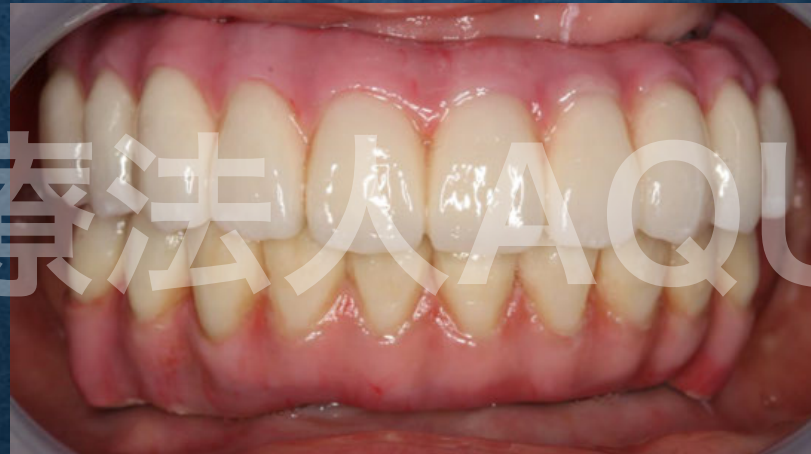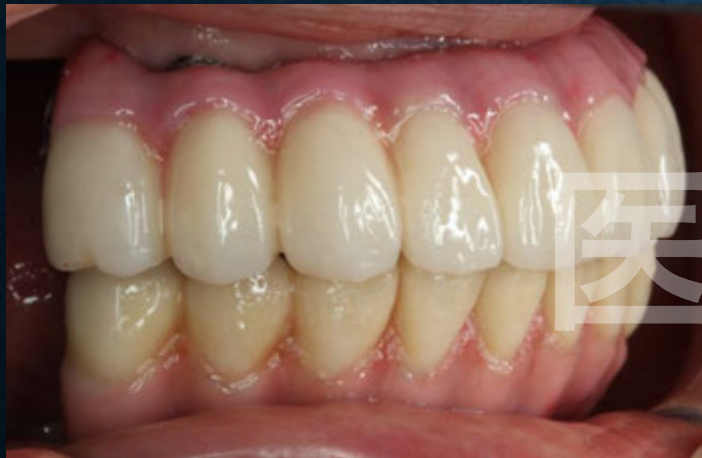医療法人AQUA



完成



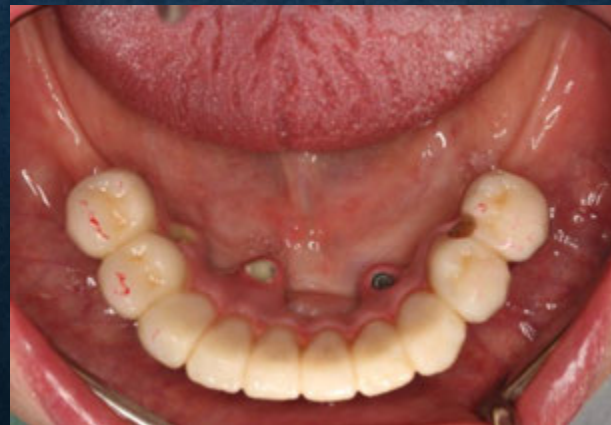ミラー像



医療法人AQUA

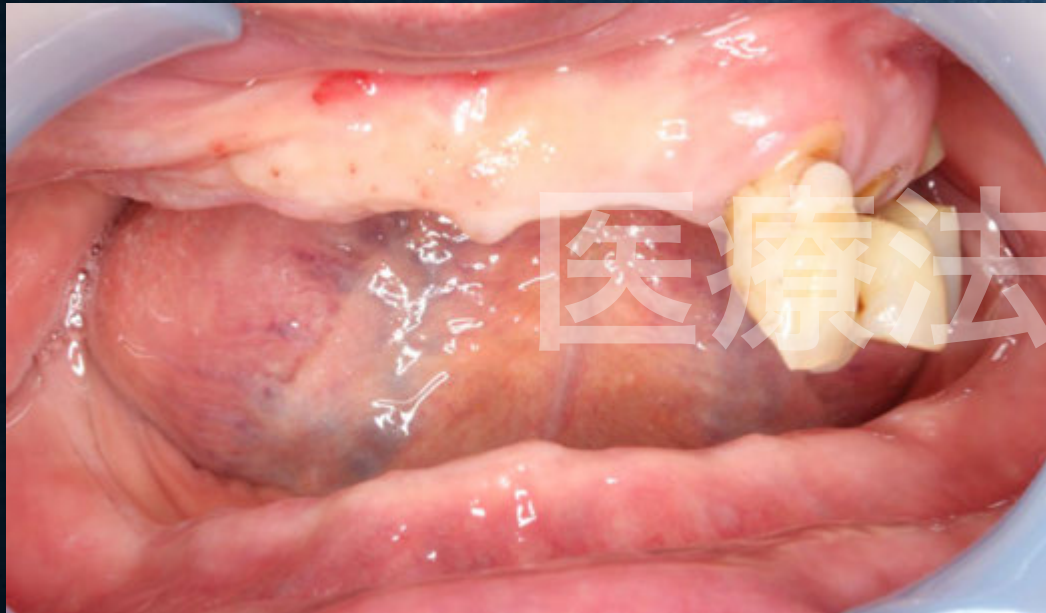歯茎の色にも
こだわります

ミラー像

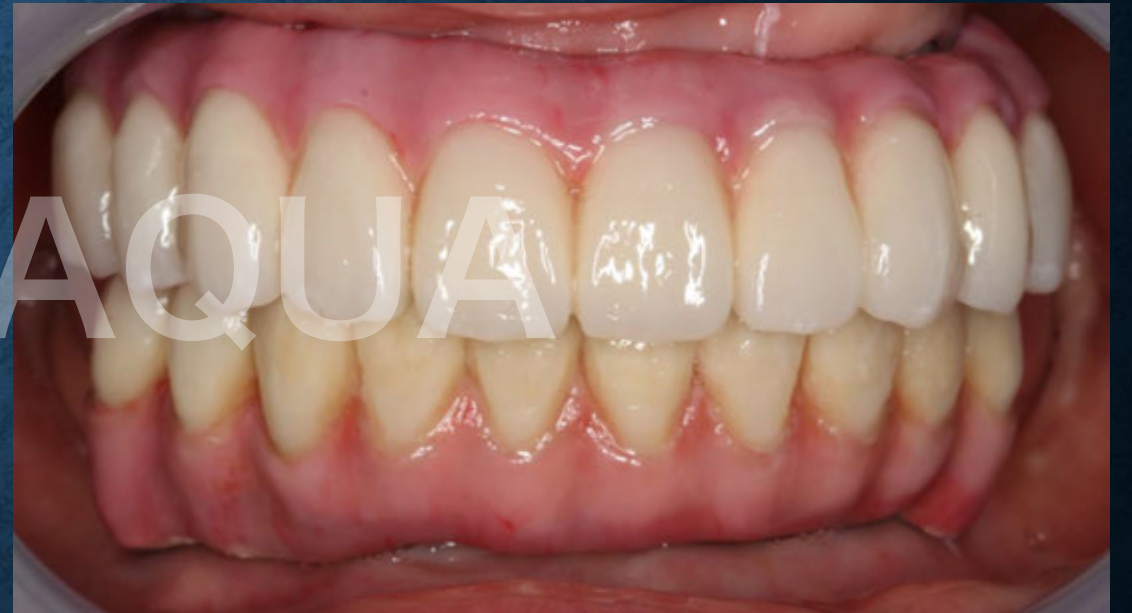

A close-up photograph of a person's mouth, focusing on the upper teeth. The teeth are white and appear to be in the process of a dental procedure, with a pinkish-red material visible between the teeth and the gums. The lips are slightly parted, and the skin around the mouth is visible. The text "医療法人AQUA" is overlaid in the center of the image.

医療法人AQUA



Before



After

医療法

AQUA

レントゲン写真

