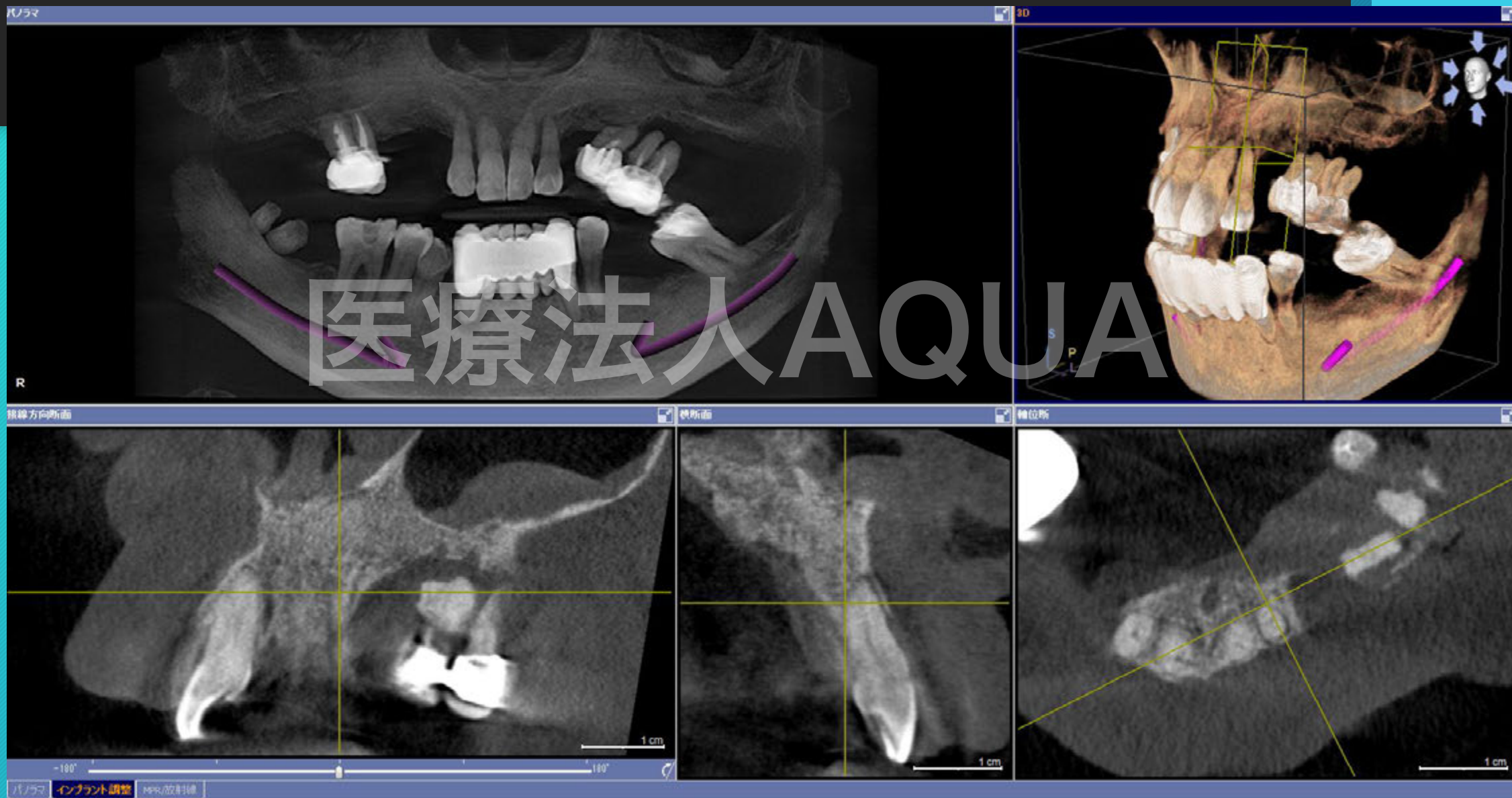

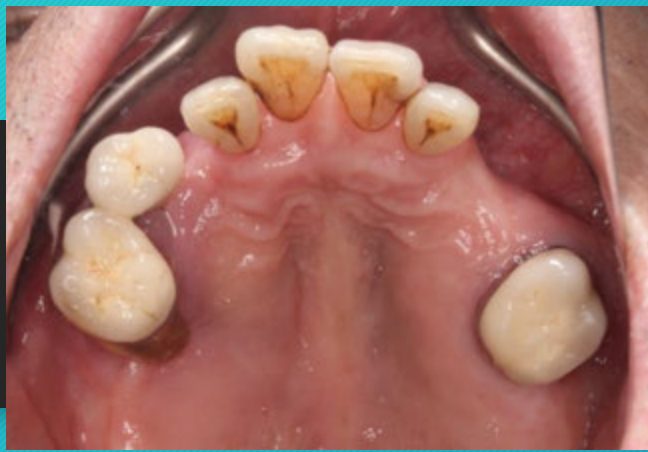重度歯周病咬合再構築

60代 男性

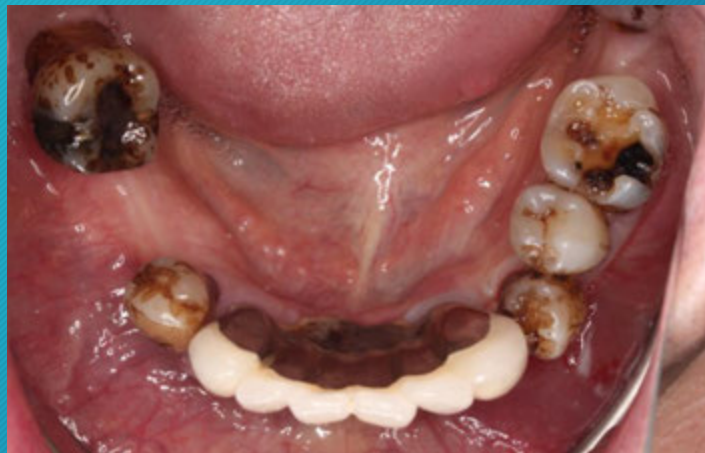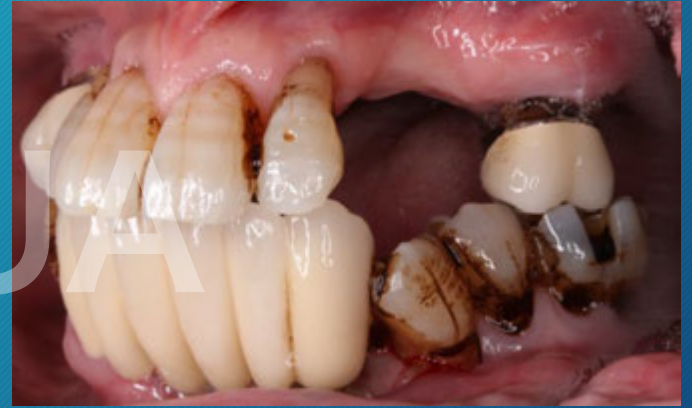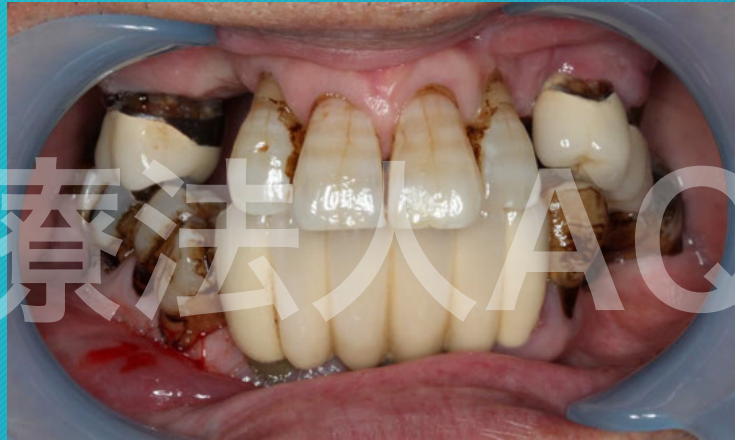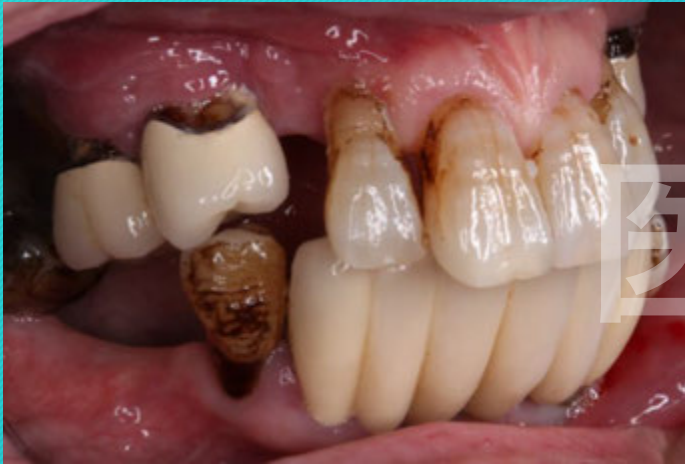初診時CT



初診

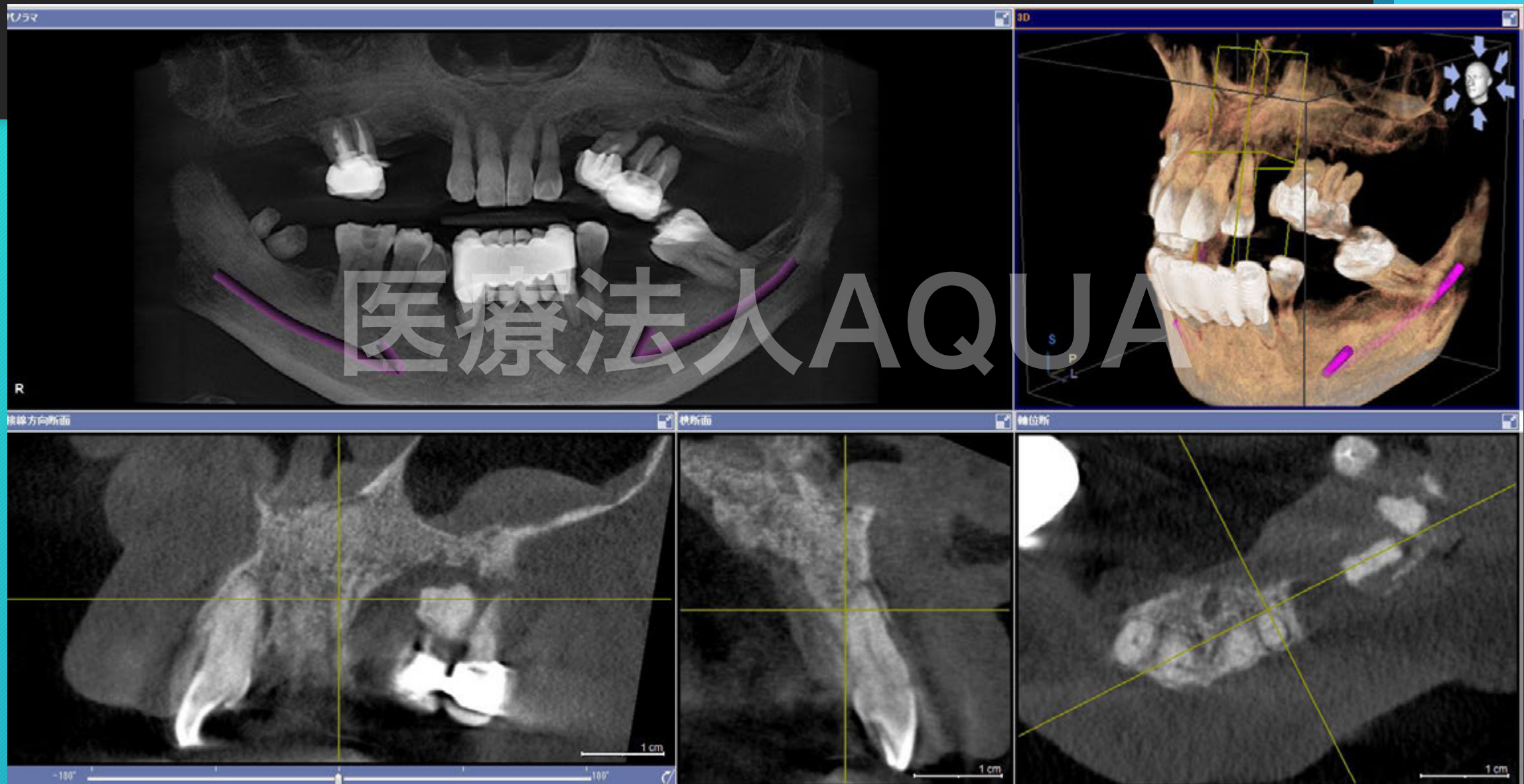


ミラー像

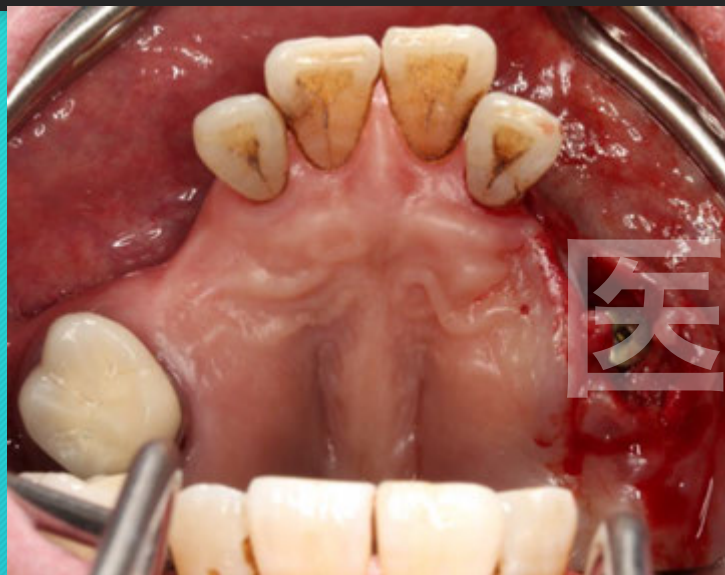

ミラー像

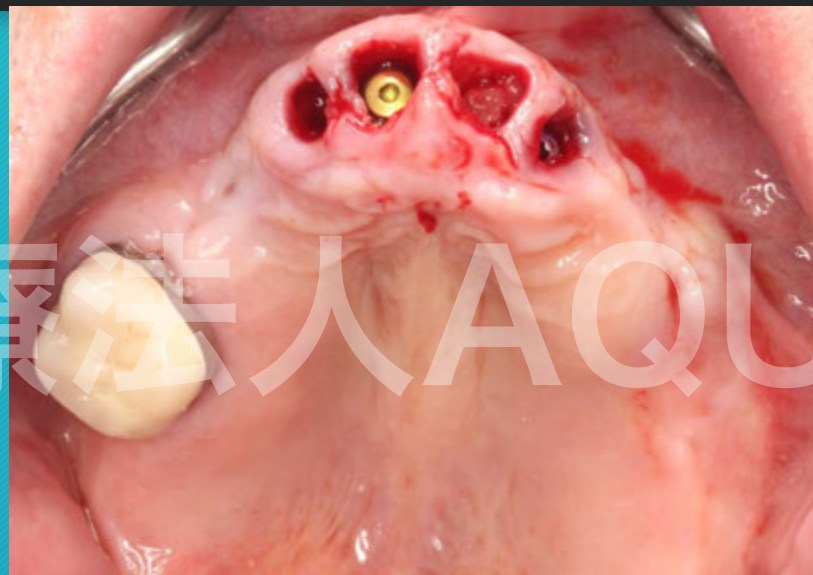
CTインプラント計画



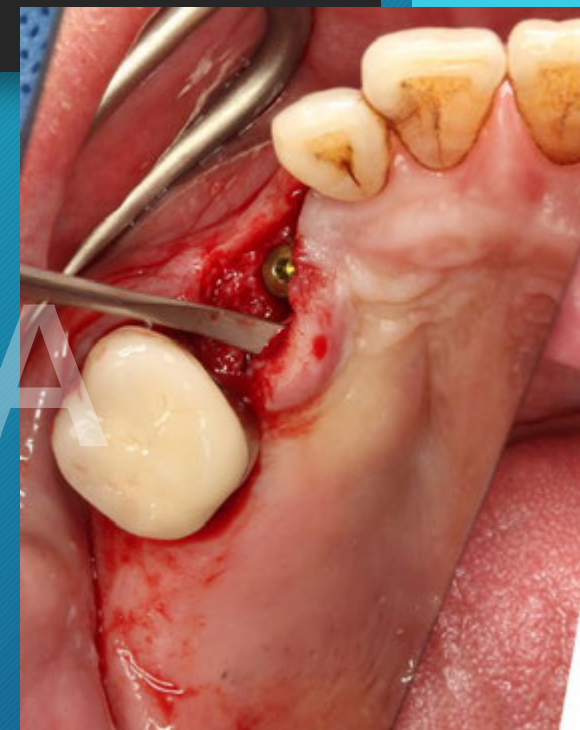埋入：上顎（抜歯後即時埋入）



左上



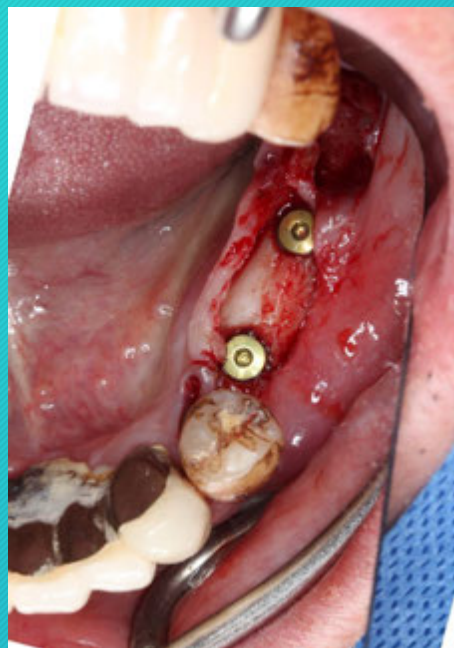
上前歯



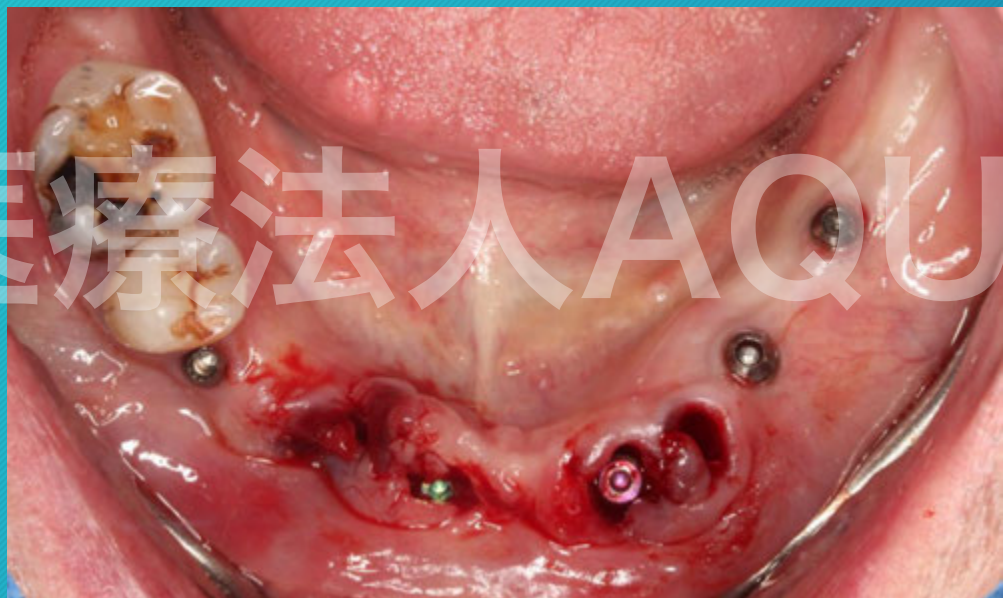右上

ミラー像

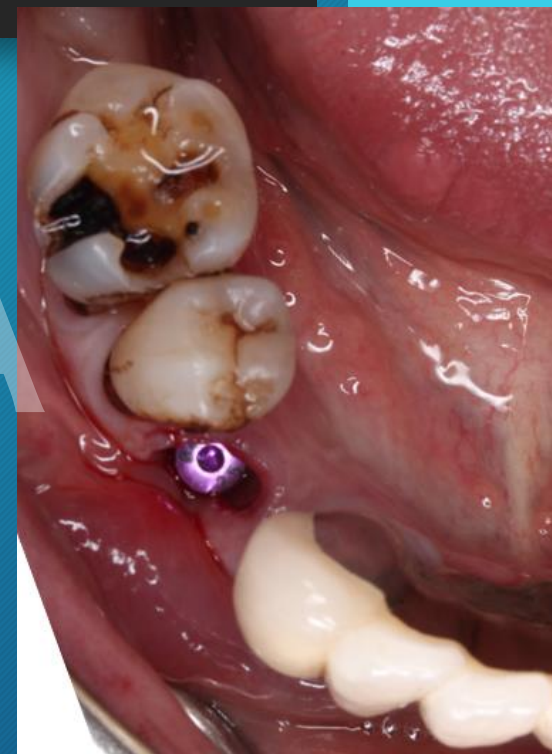埋入：下顎



左下



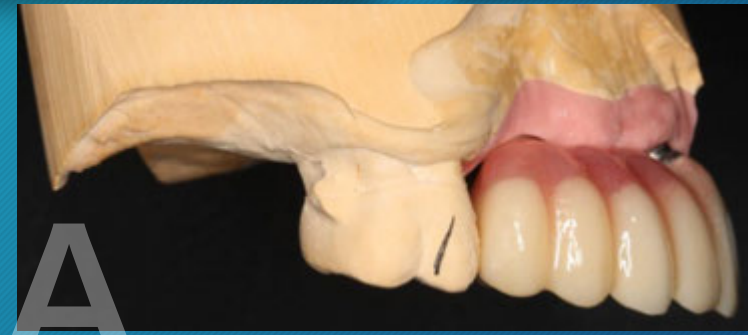
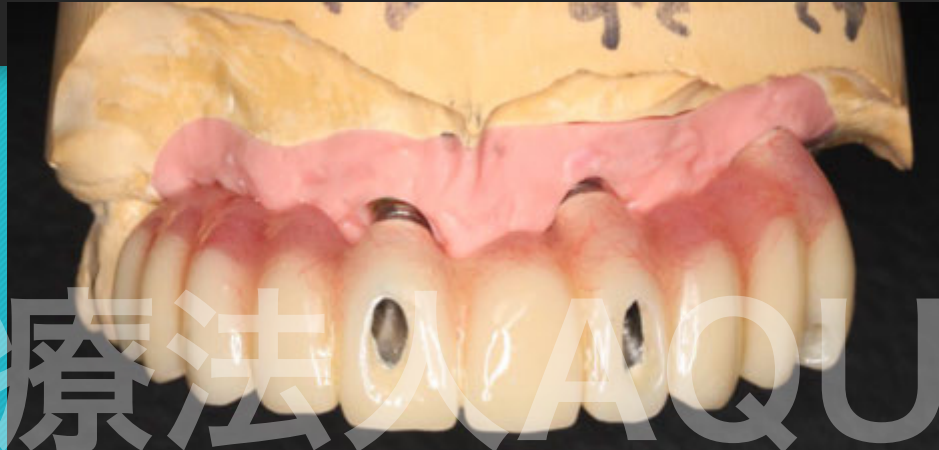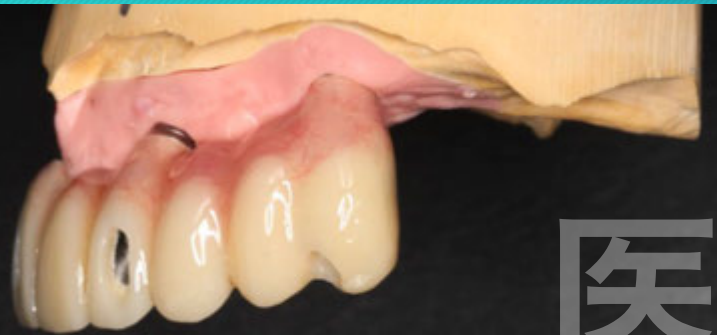下前歯



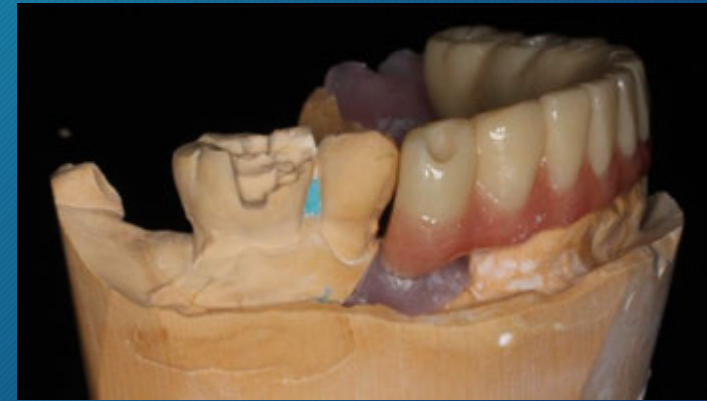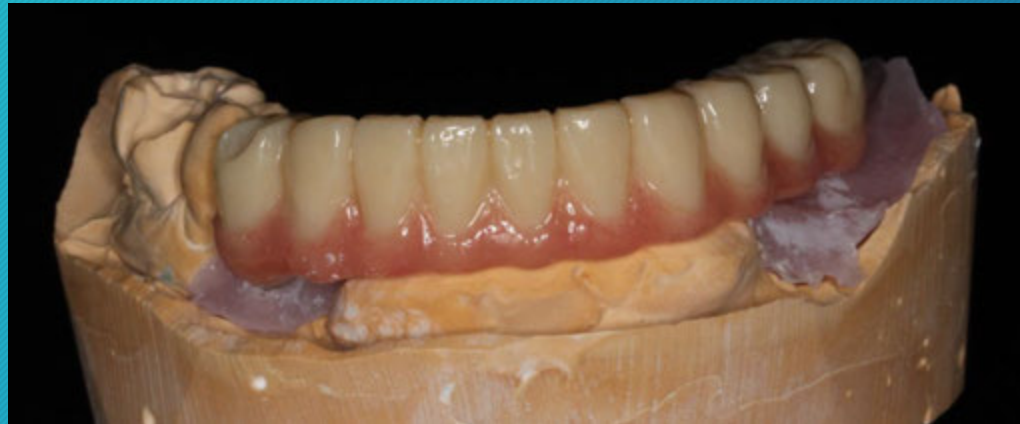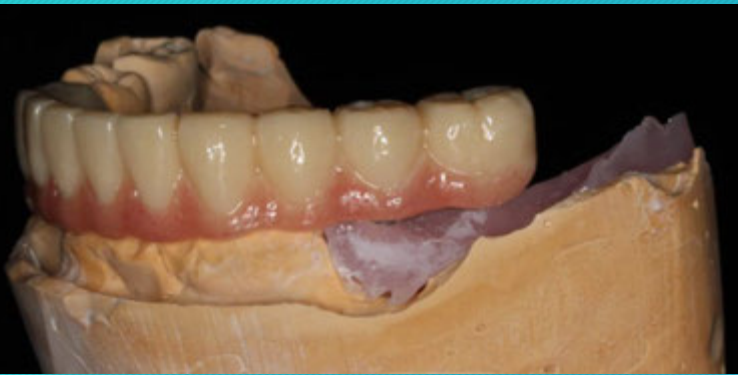右下

ミラー画像

仮歯の作製



医療法人AQUA

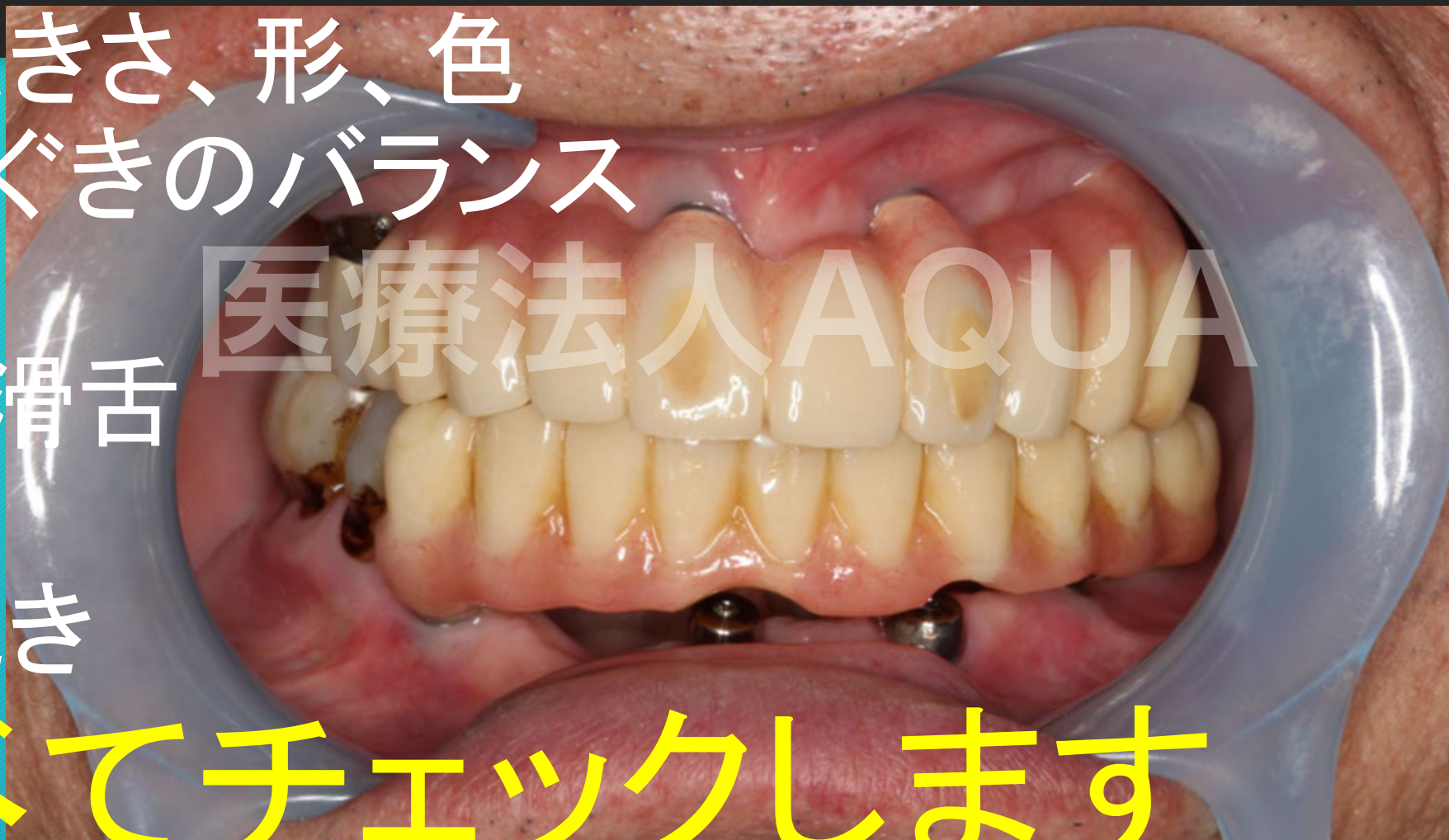

仮歯の装着(4ヶ月目)

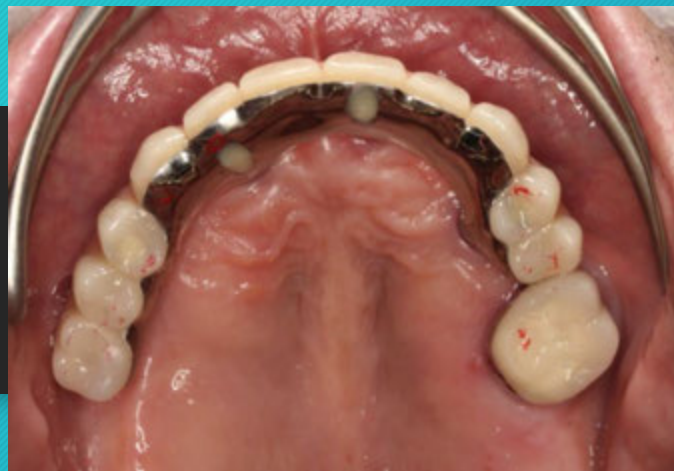歯の大きさ、形、色
歯と歯ぐきのバランス
顔貌
発音、滑舌
唇
口の乾き

医療法人AQUA

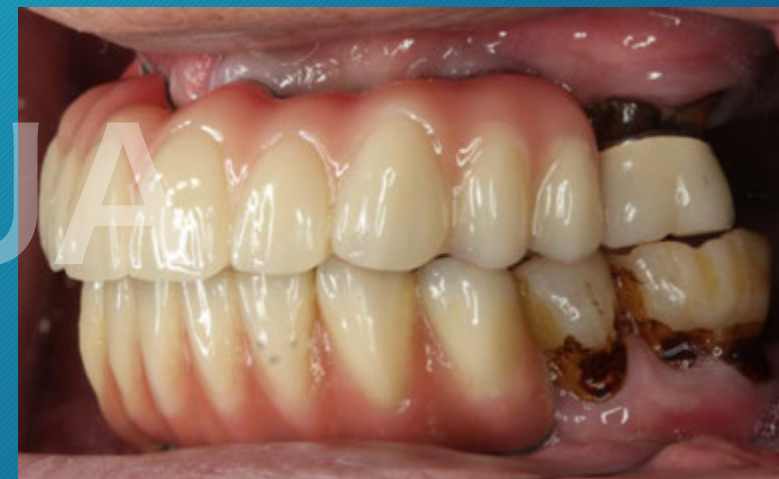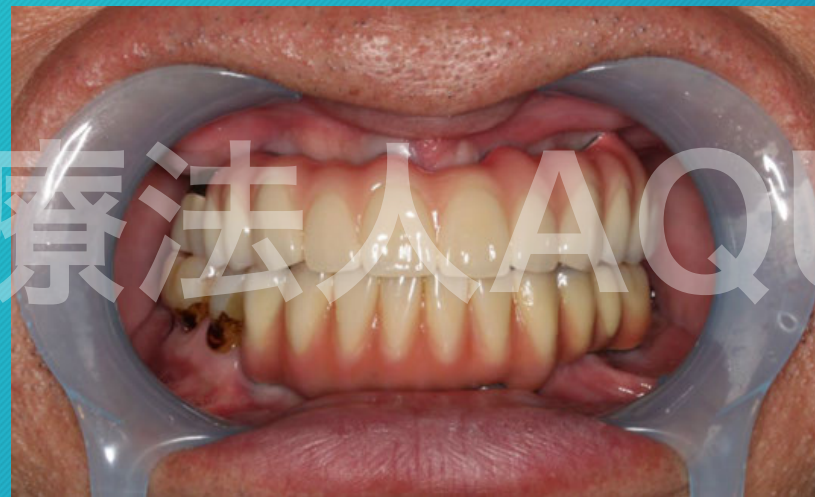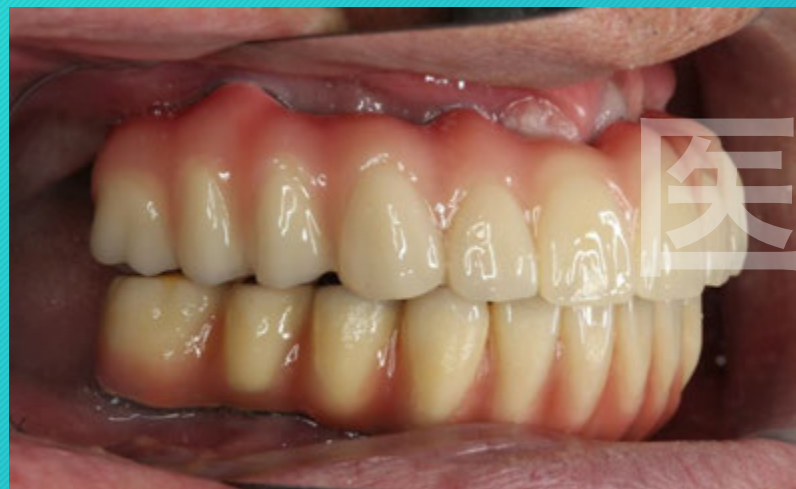すべてチェックします



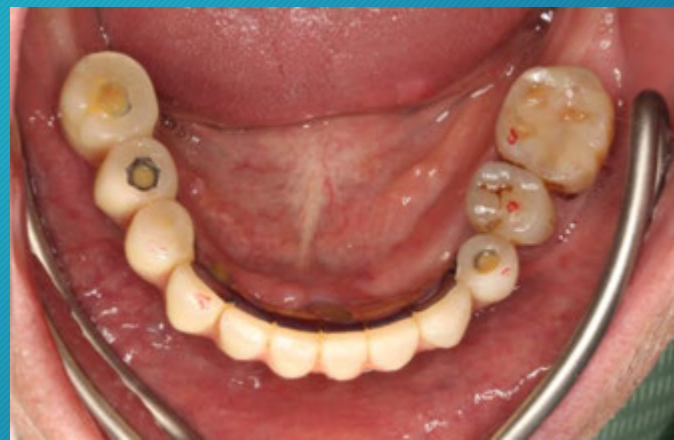完成



ミラー像



※仮歯から完成までの期間
には個人差があります



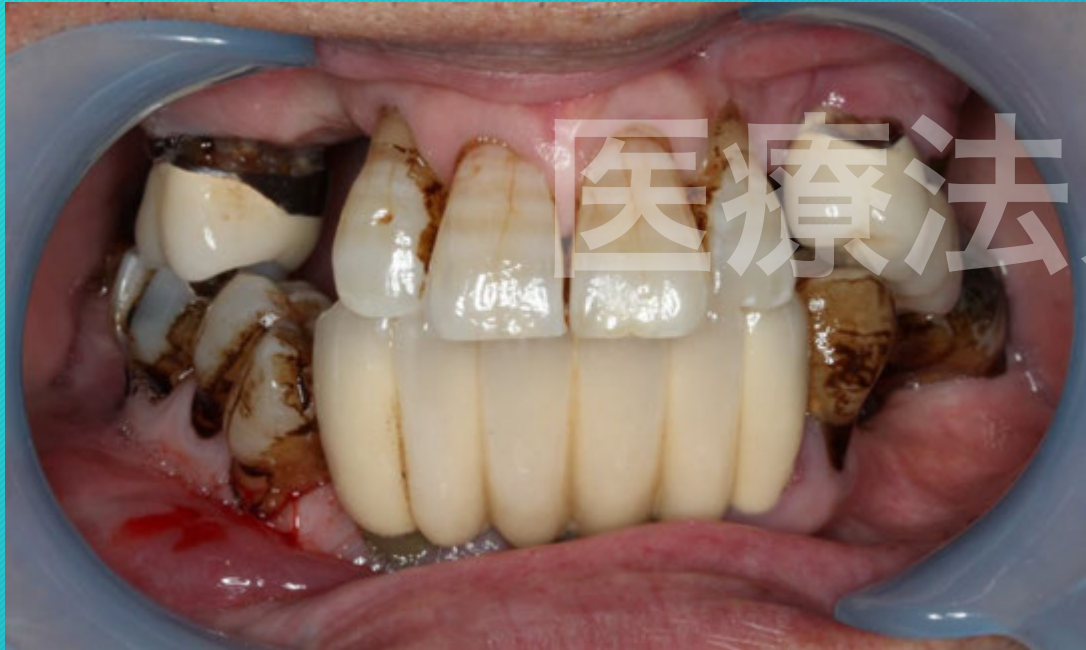ミラー像

※残りの歯の治療は
保険医療機関でお願いします

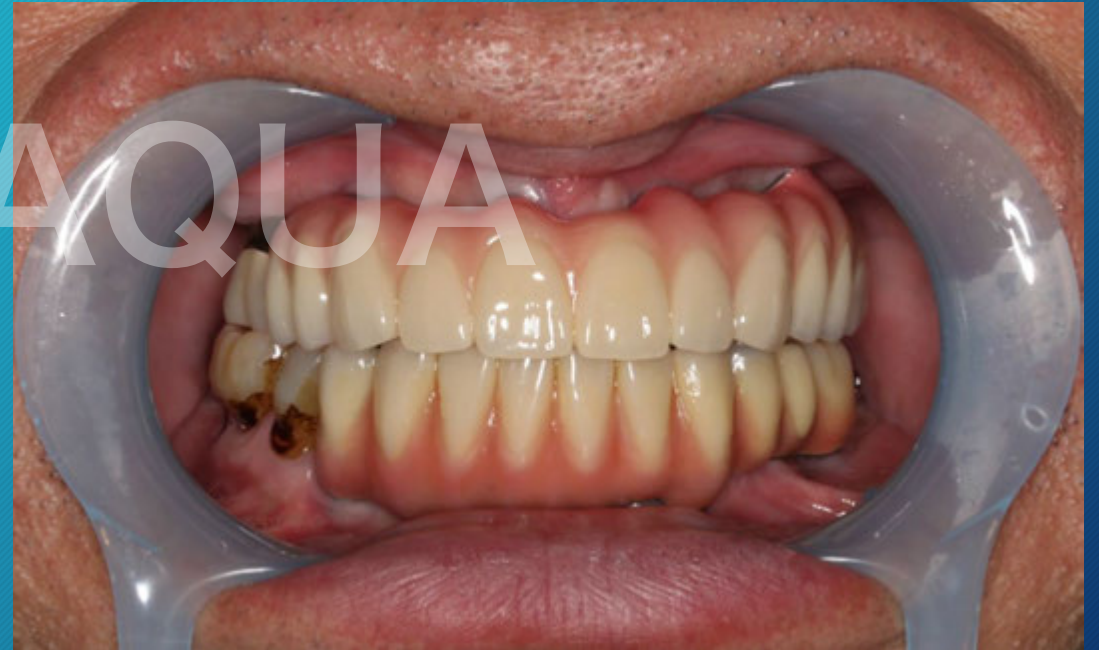A close-up photograph of a person's mouth, showing a wide smile with bright, white, and healthy-looking teeth. The lips are a natural pinkish-red color. The skin around the mouth appears slightly aged but well-maintained. The background is a solid teal color.

医療法人AQUA

患者様も相当喜ばれております！！



Before



After

レントゲン写真

