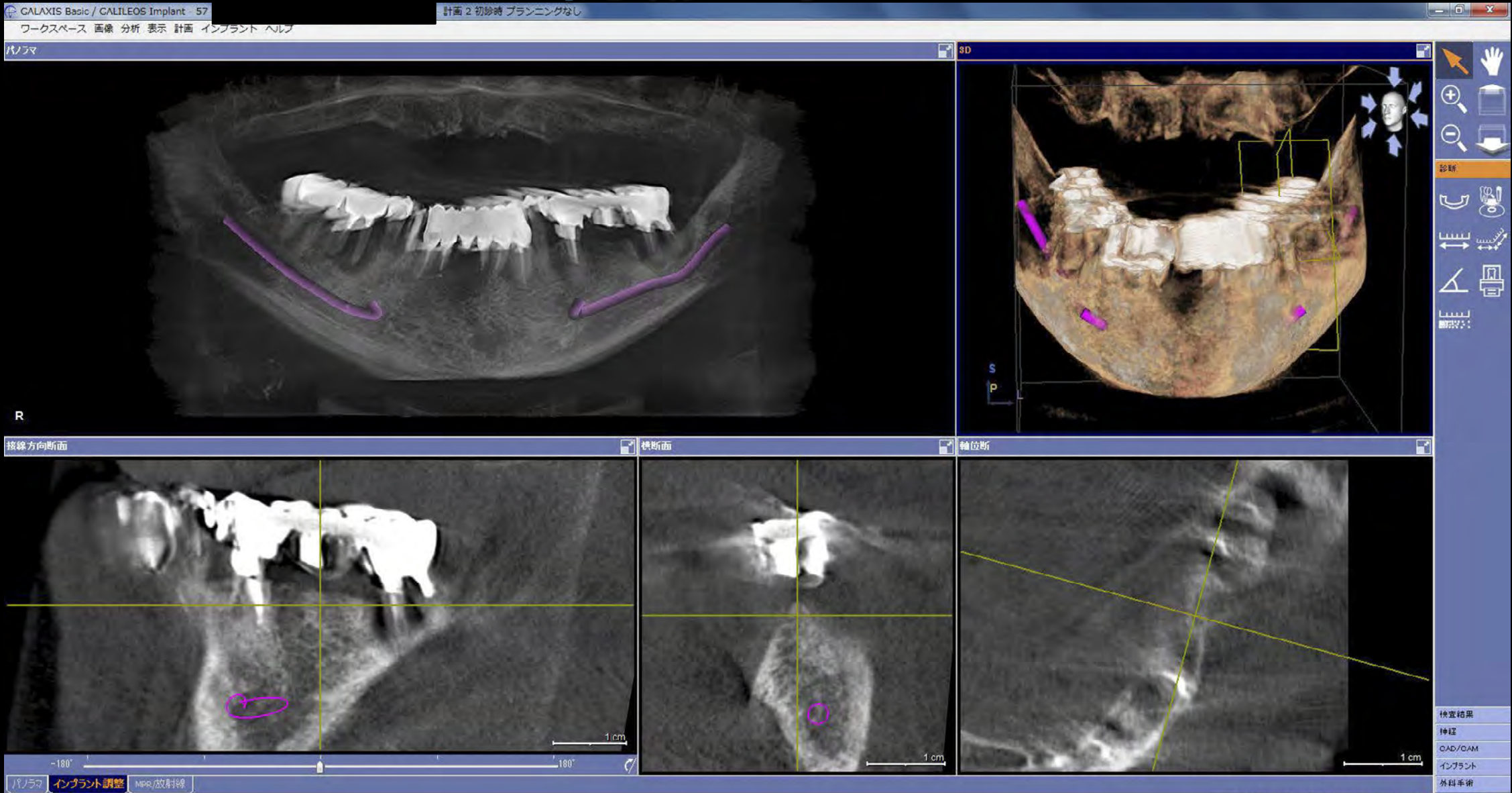

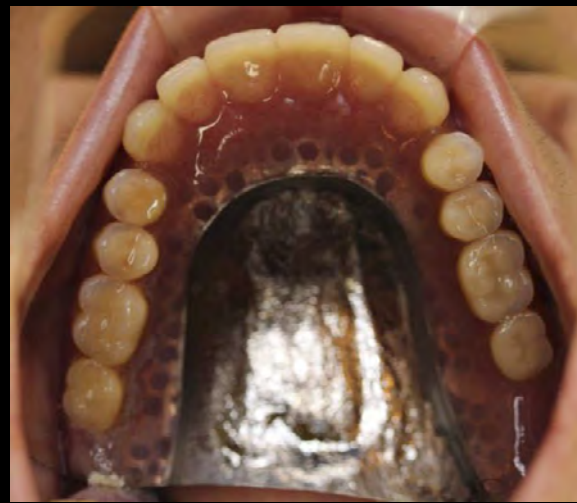# 上顎総義歯から固定式インプラントブリッジへ

70代 女性

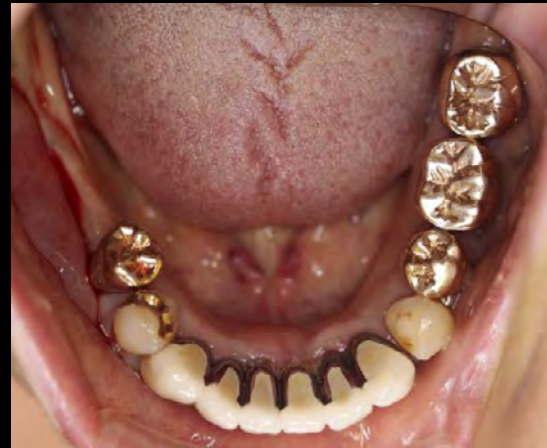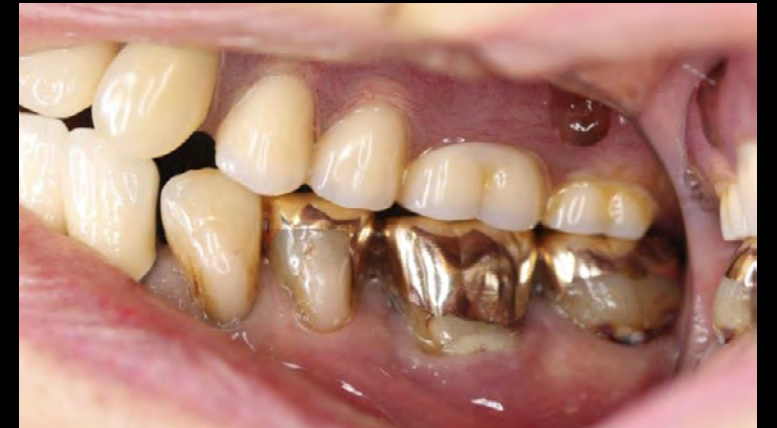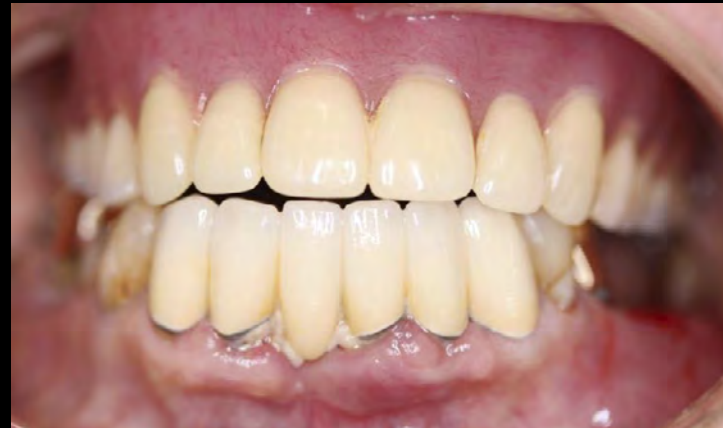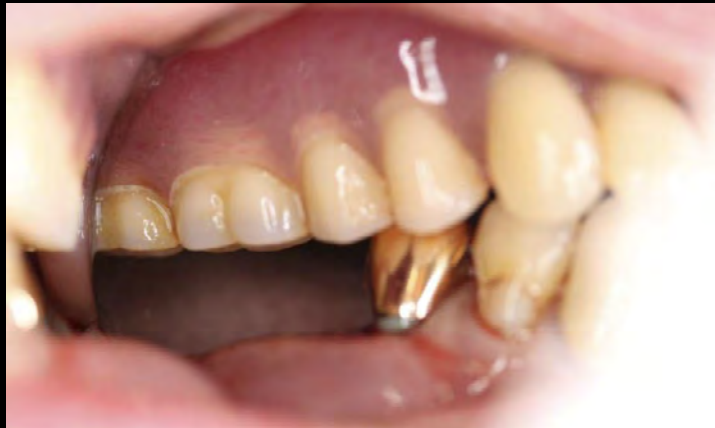# 初診時CT



# 初診時



ミラー像



ミラー像



# CTにて下顎インプラント計画

GALAXIS Basic / GALILEOS Implant - 3D 計画 1

ワークスペース 画像 分析 表示 計画 インプラント ヘルプ

パノラマ

3D

R

抜線方向断面

横断面

軸位断 (咬合面端から)

検査結果  
検定  
CAD/CAM  
インプラント  
外科手術

S  
P

1cm

1cm

1cm

-180° 180°

パノラマ インプラント調整 MPRが4枚16枚

Sirona

14:49  
2017/04/13

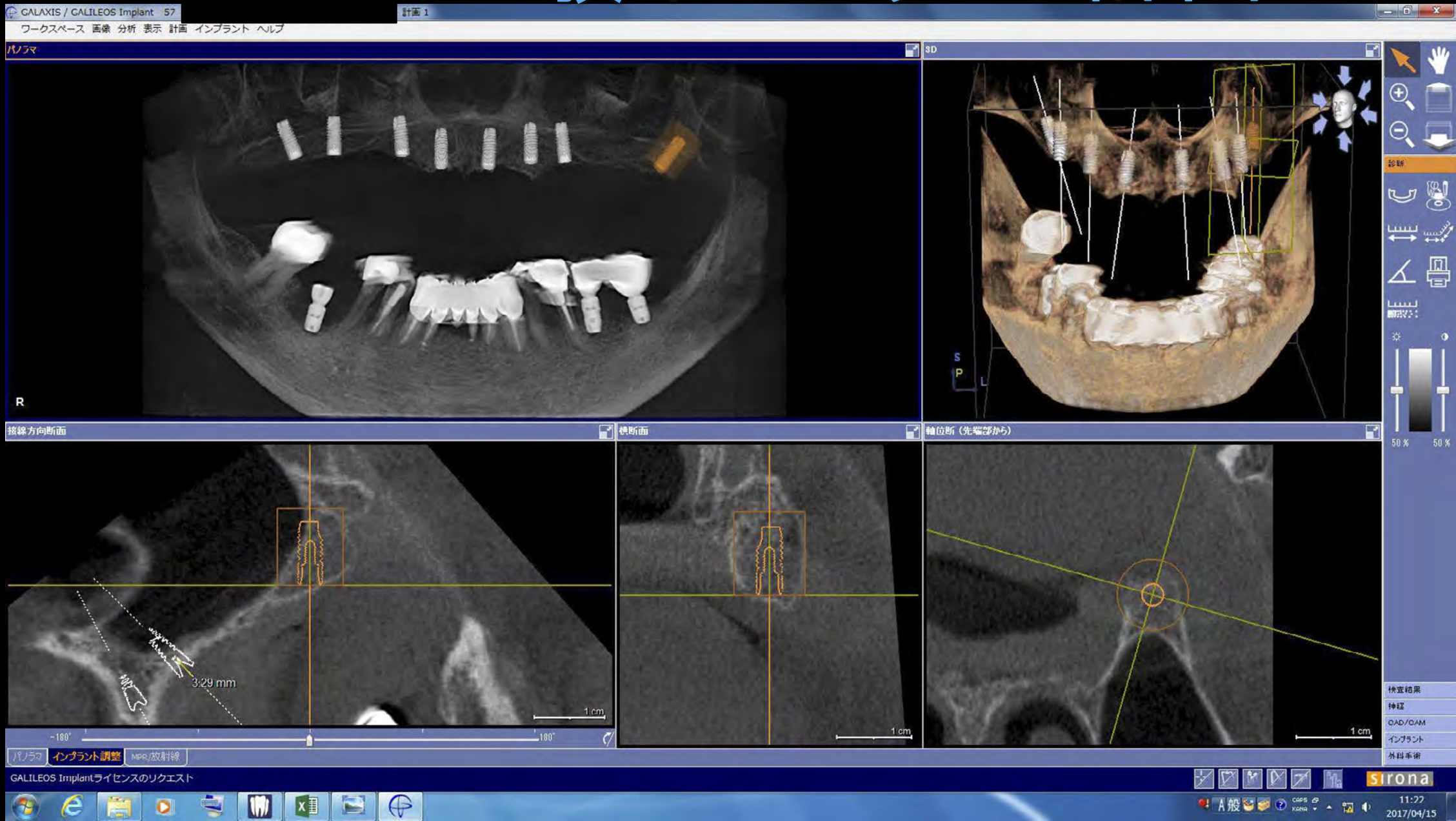


# CTにて上顎インプラント計画

GALAXIS / GALILEOS Implant 57 計画 1

ワークスペース 画像 分析 表示 計画 インプラント ヘルプ

パノラマ 3D



R

縦線方向断面 横断面 軸位断 (先端部から)

3.29 mm

1 cm

1 cm

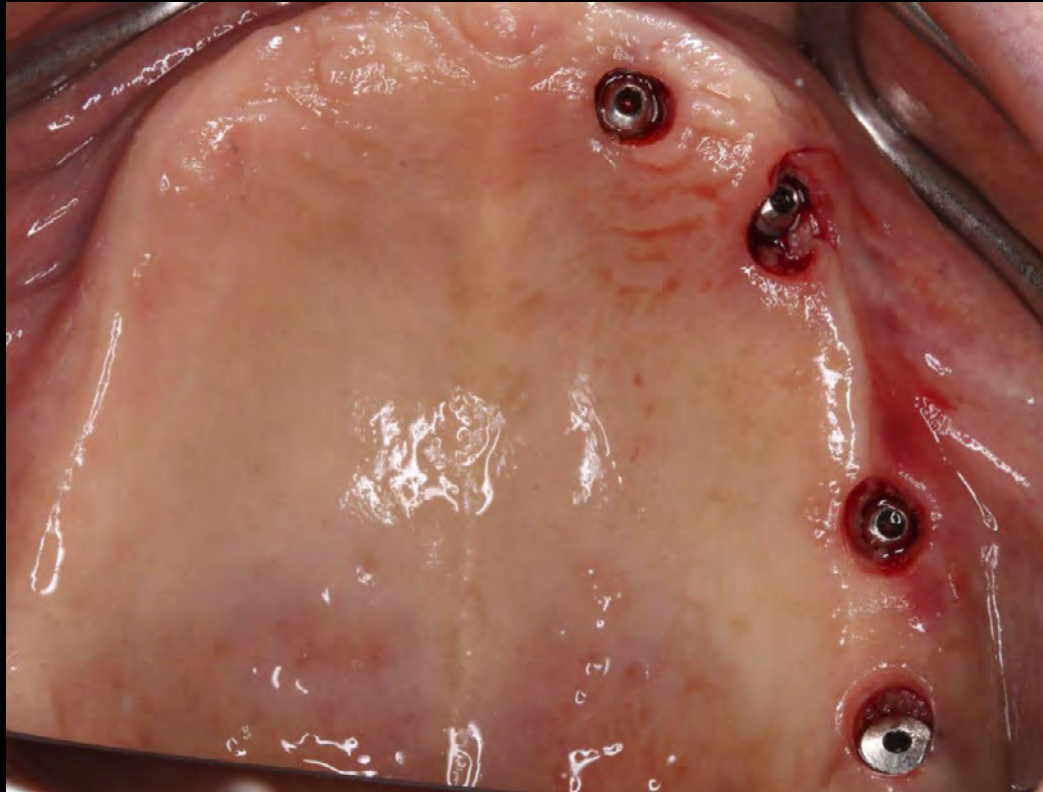
1 cm

検査結果  
神経  
CAD/CAM  
インプラント  
外科手術

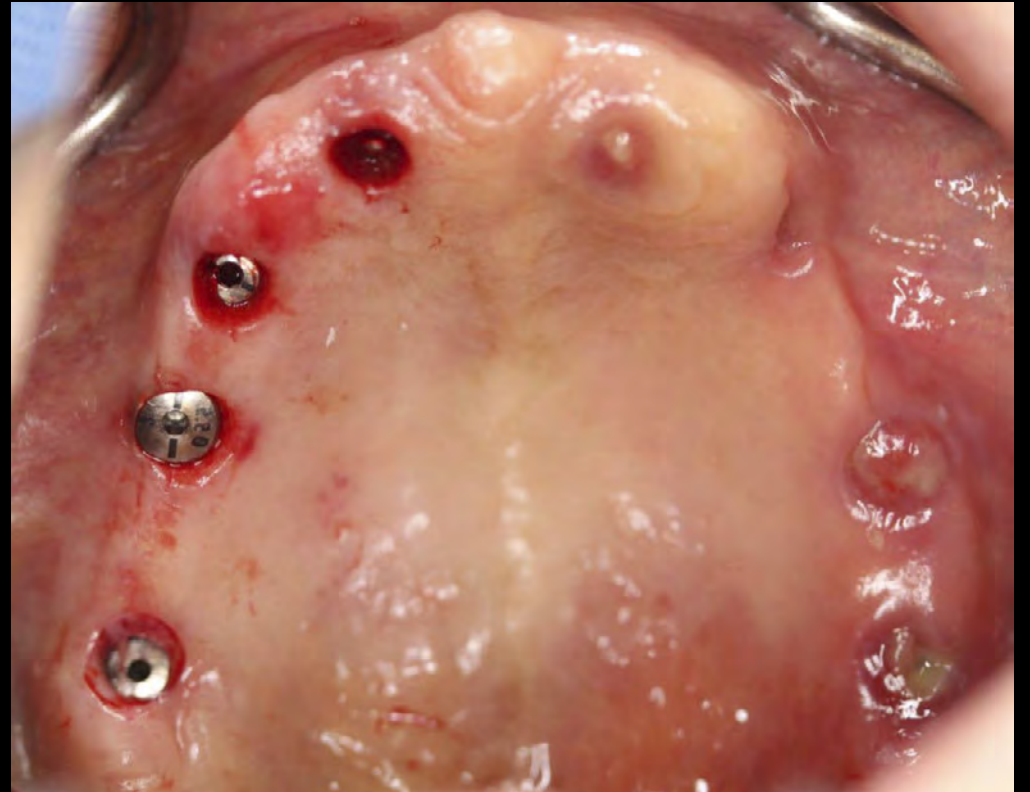sirona

11:22  
2017/04/15

# 上顎に埋入

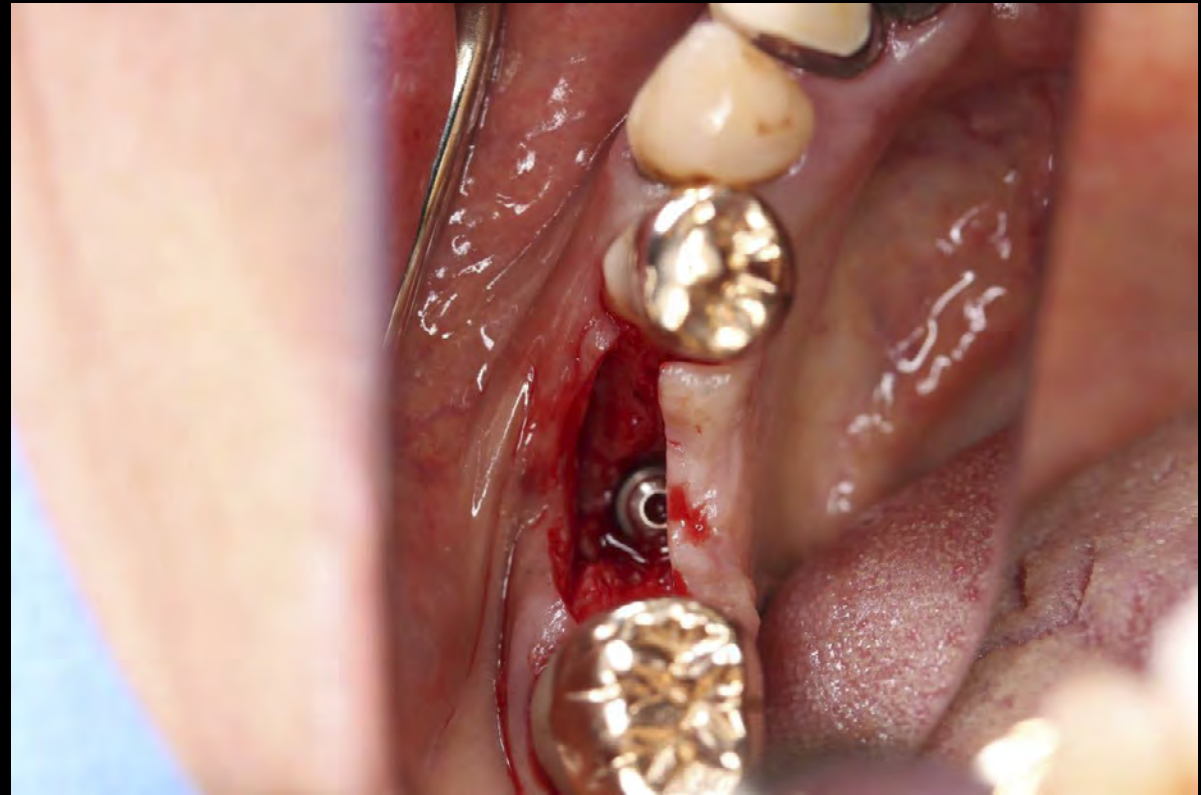
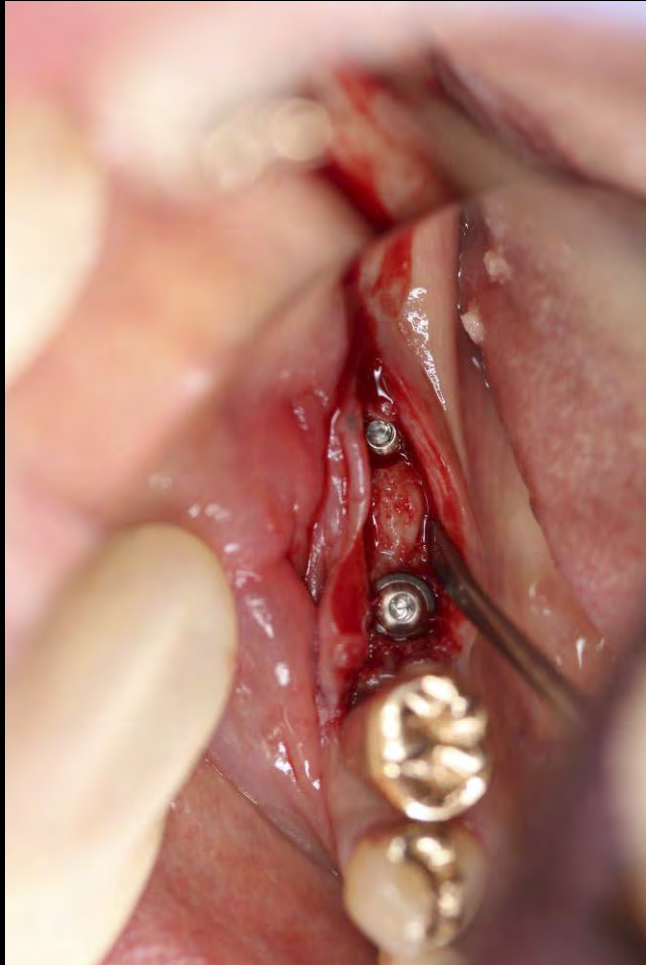
ミラー像

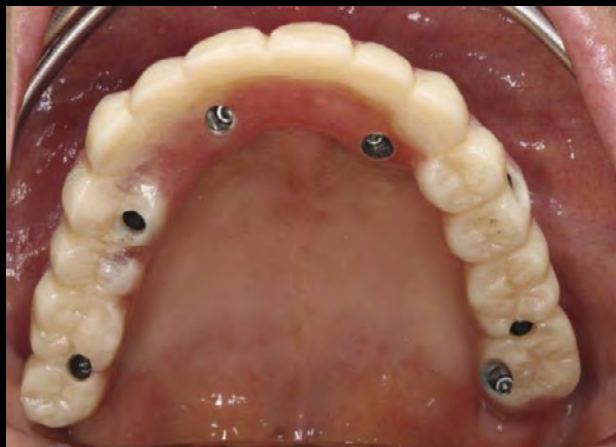



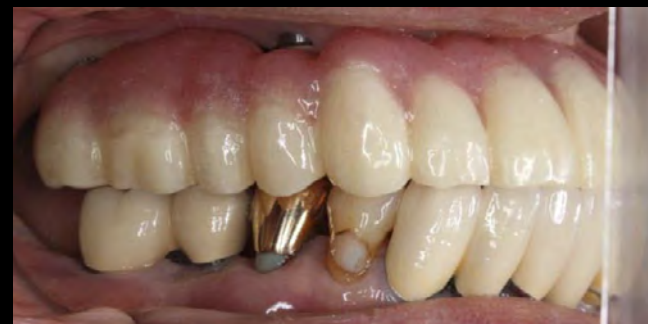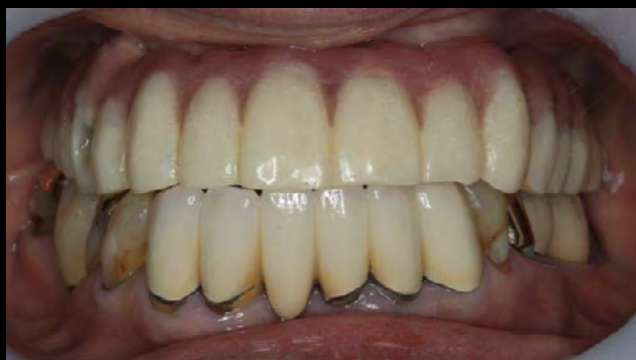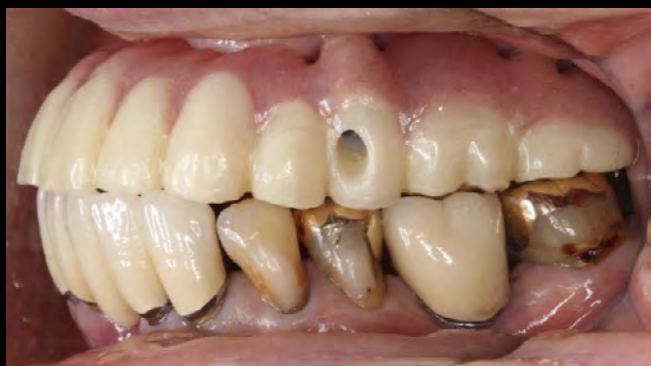# 下顎に埋入



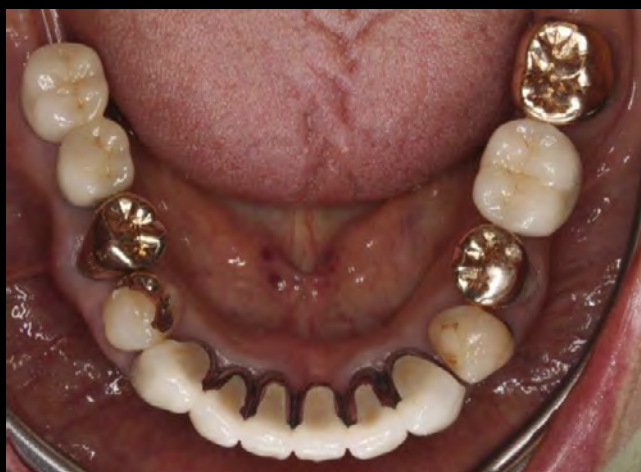# 仮歯



ミラー像

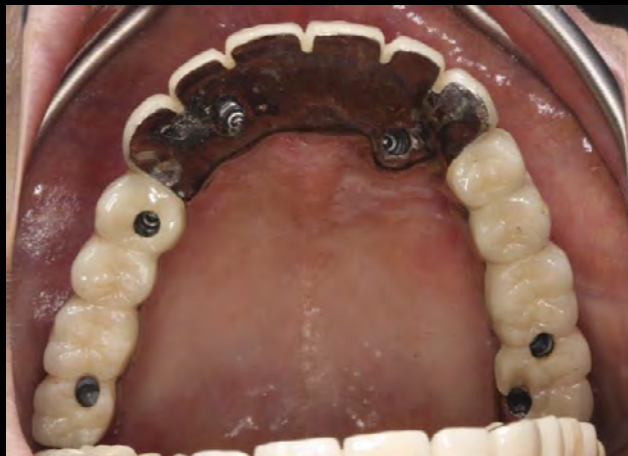

一定期間仮歯で慣れていただき  
歯の形、色、  
噛み合わせなどの調整をします

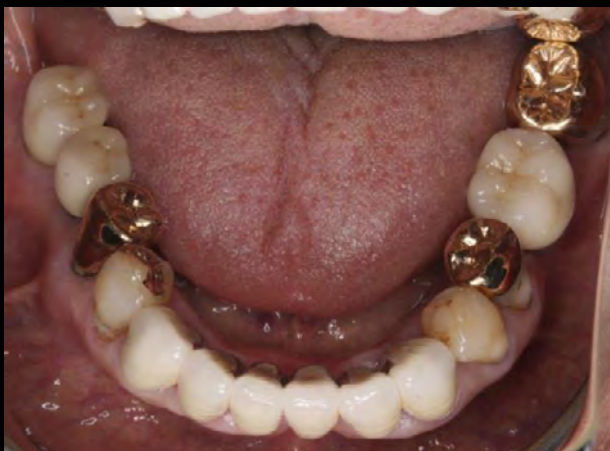
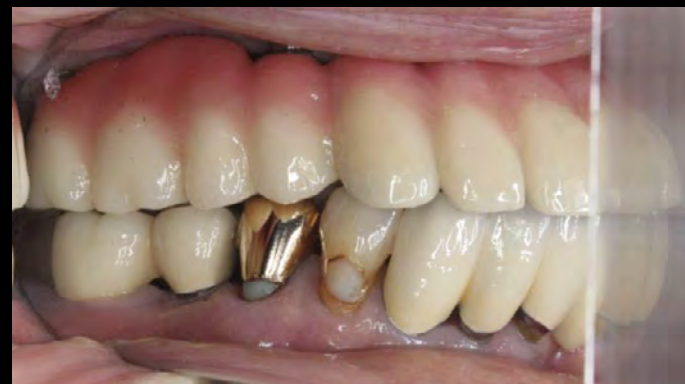
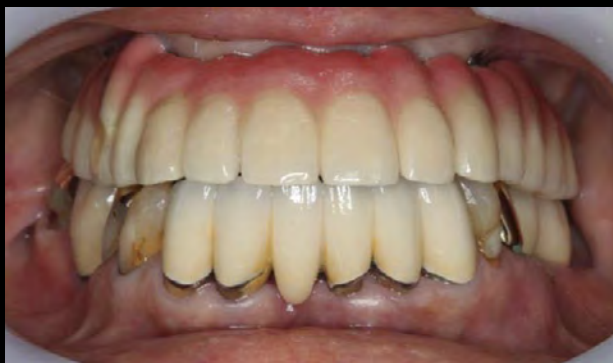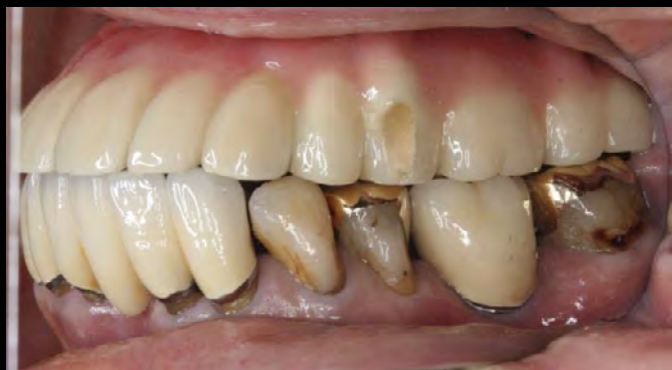ミラー像



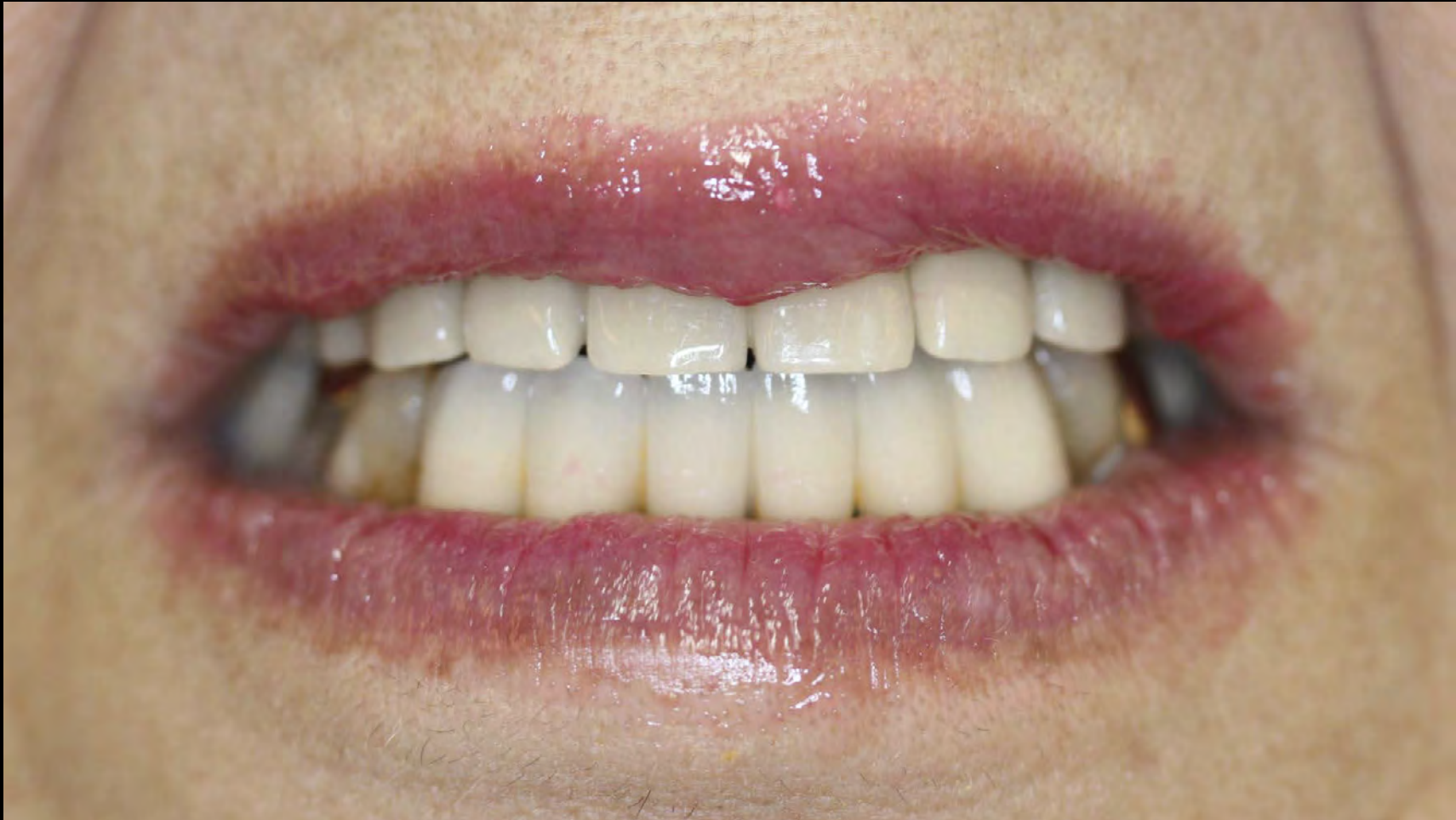

ミラー像



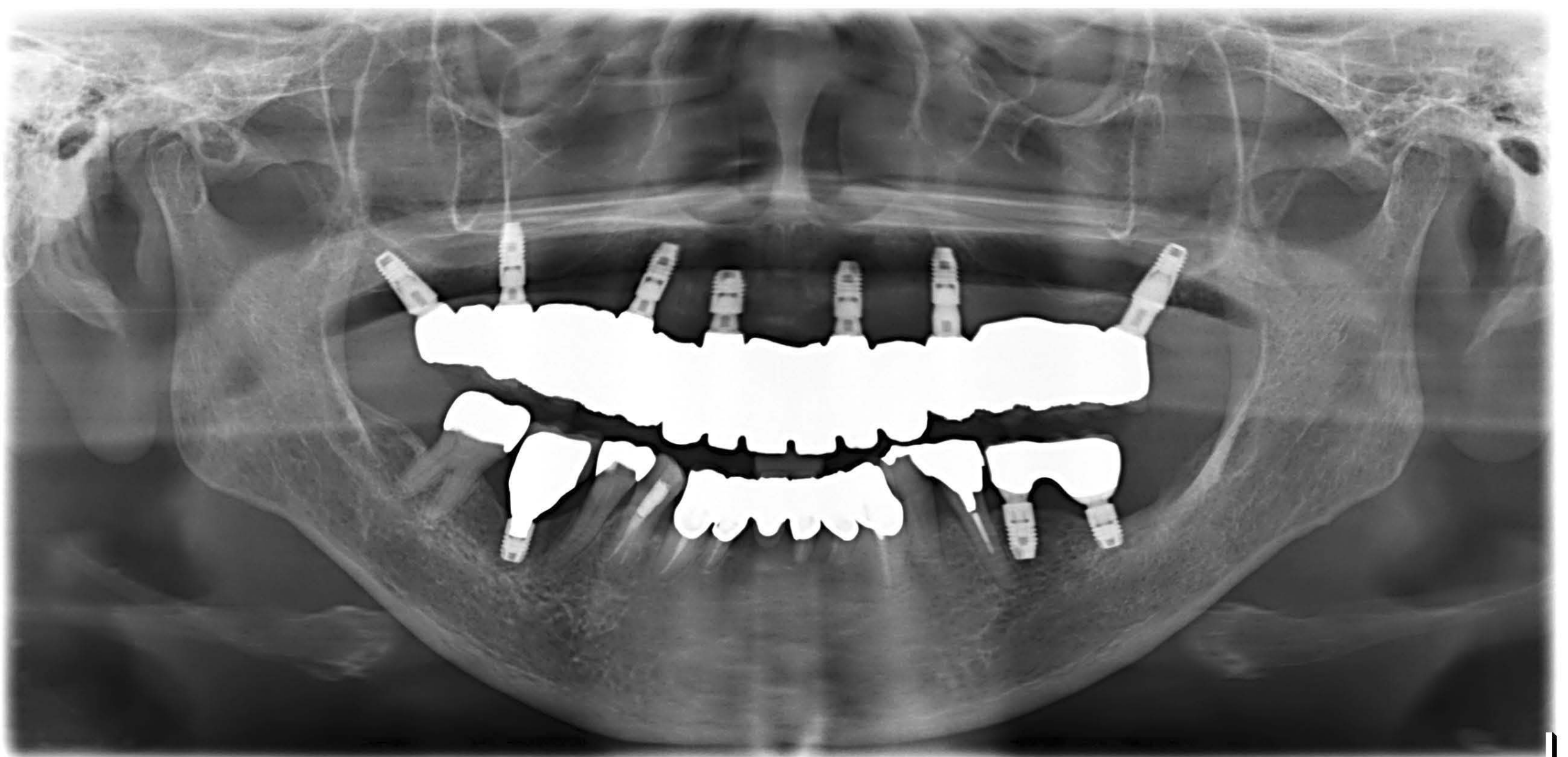ミラー像

完成

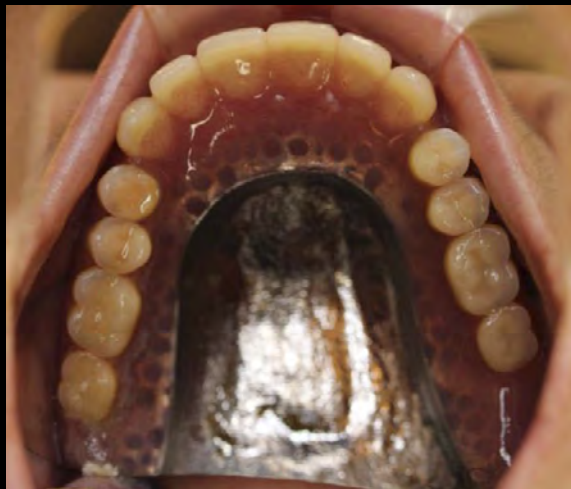




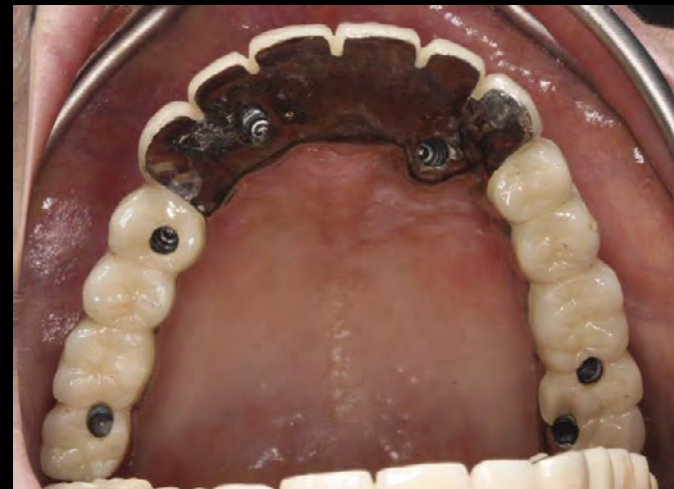# レントゲン写真



義歯使用時



固定式  
インプラントブリッジ



患者様コメント

- ・発音しやすい
- ・なんでも食べられる
- ・違和感がない
- ・見た目がいい
- ・食事の際、味がわかる
- ・固定式の安心感
- ・昔の感覚のように噛める、話せる