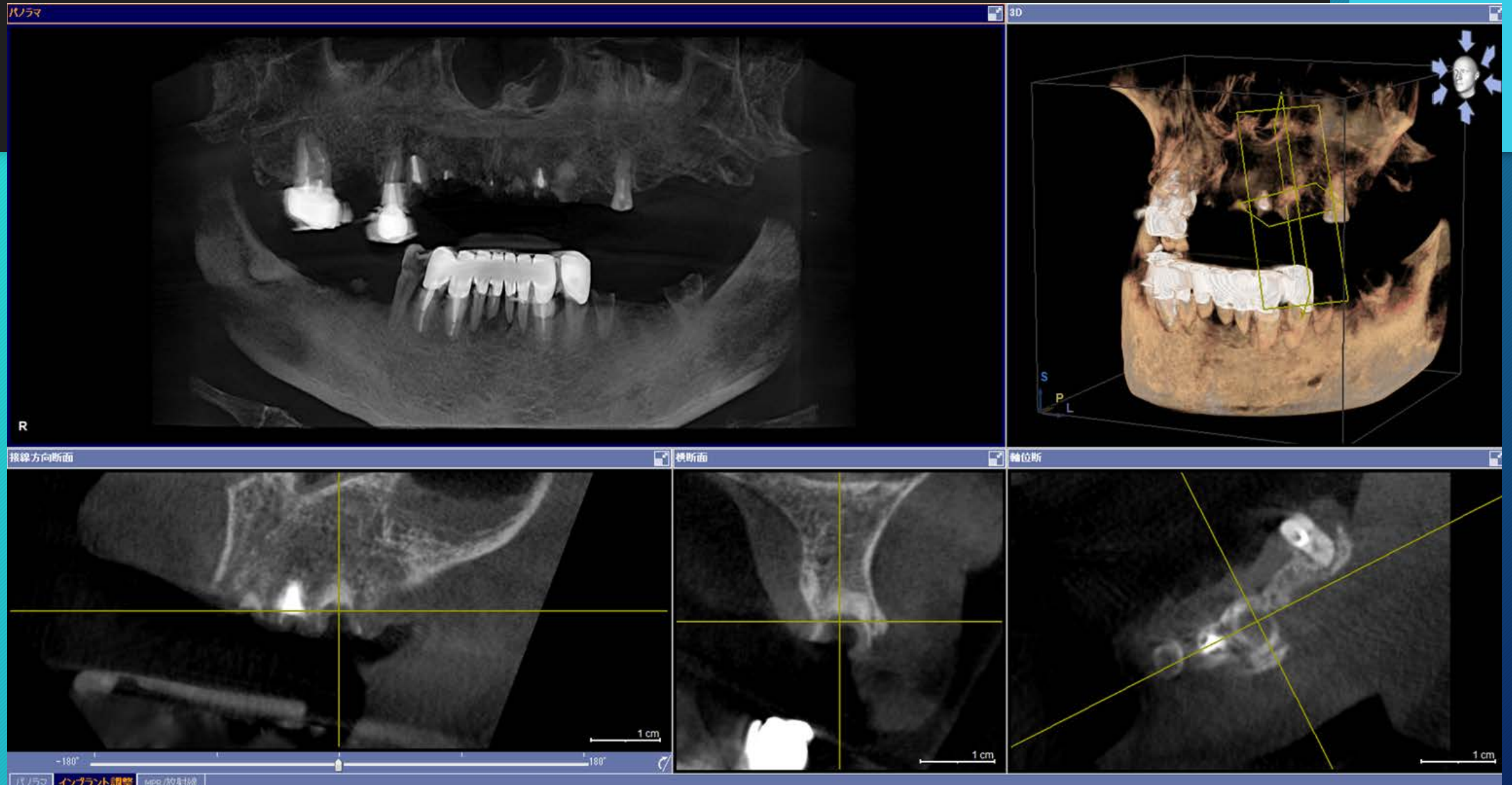


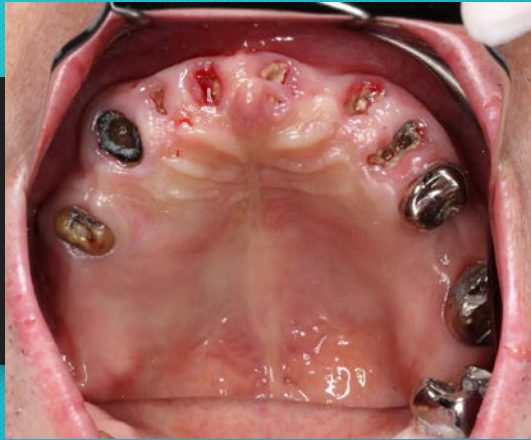前歯外傷からのインプラント治療

60代 男性

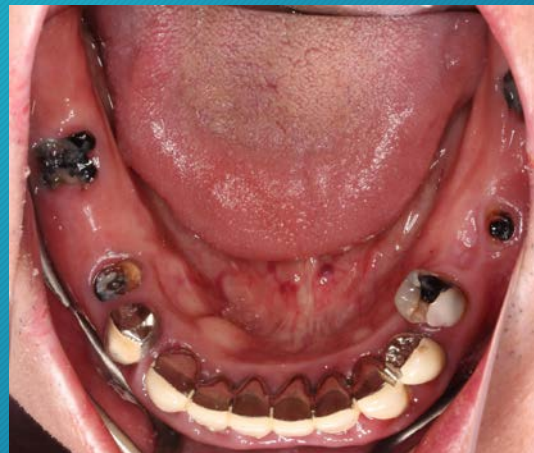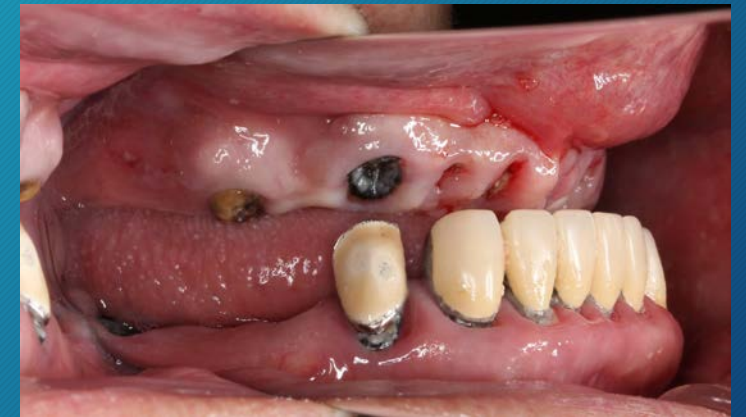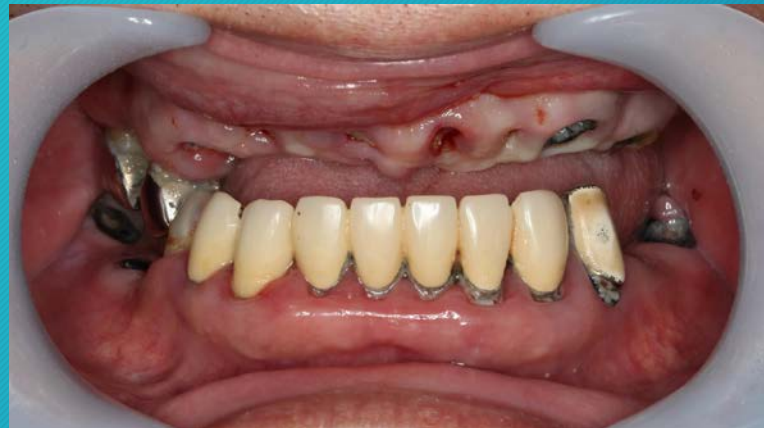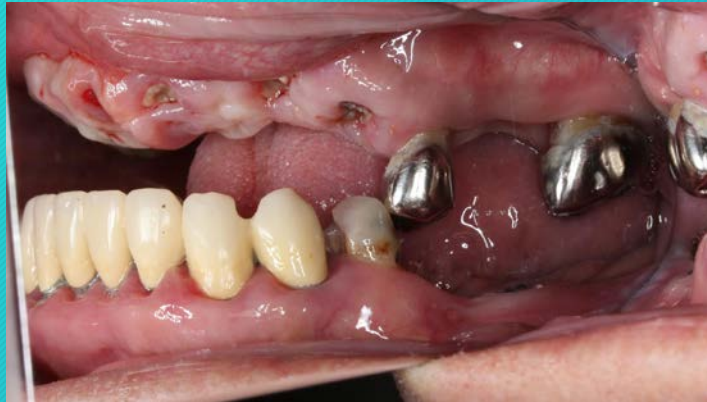初診時CT



初診時

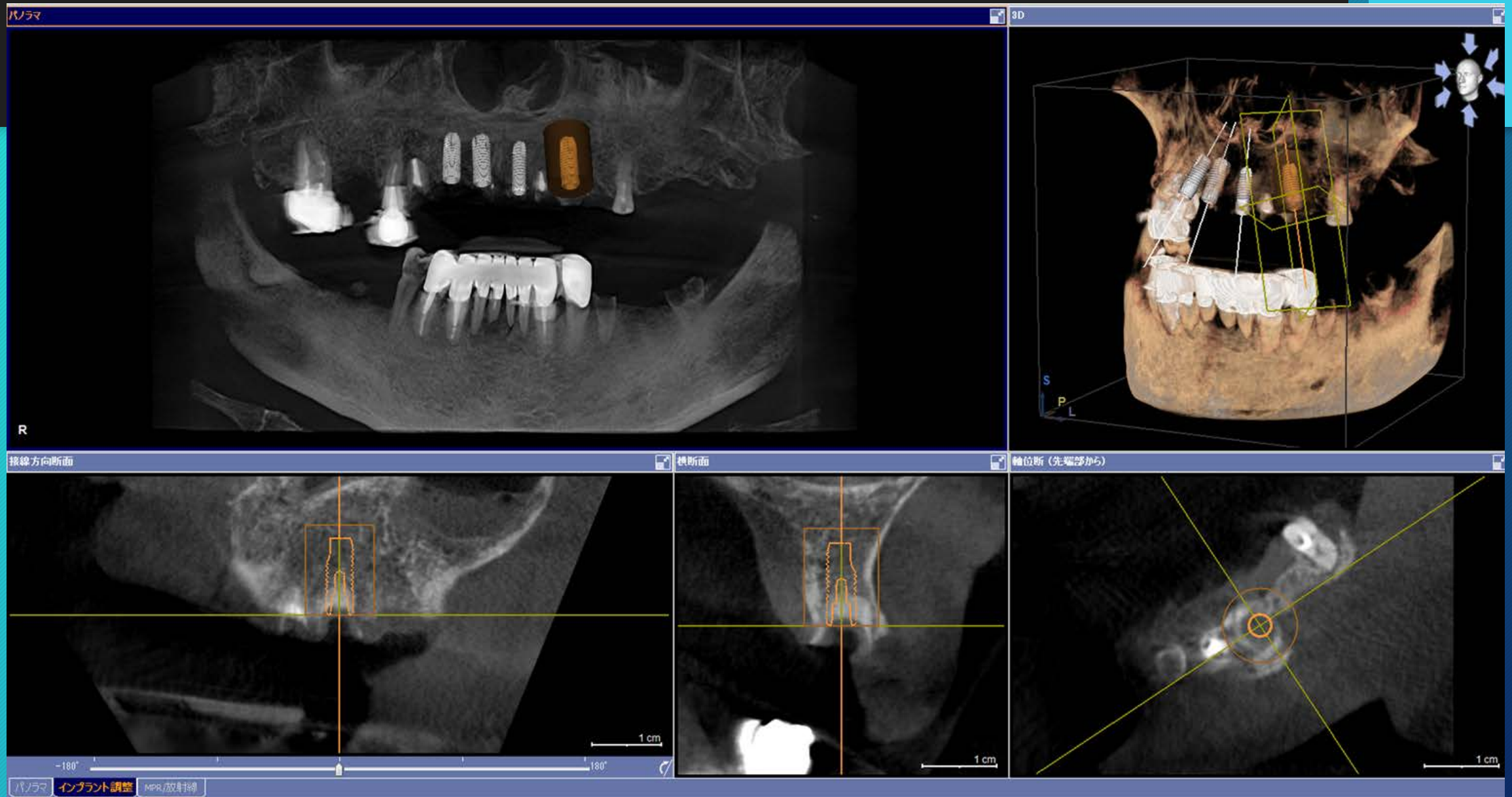


ミラー像

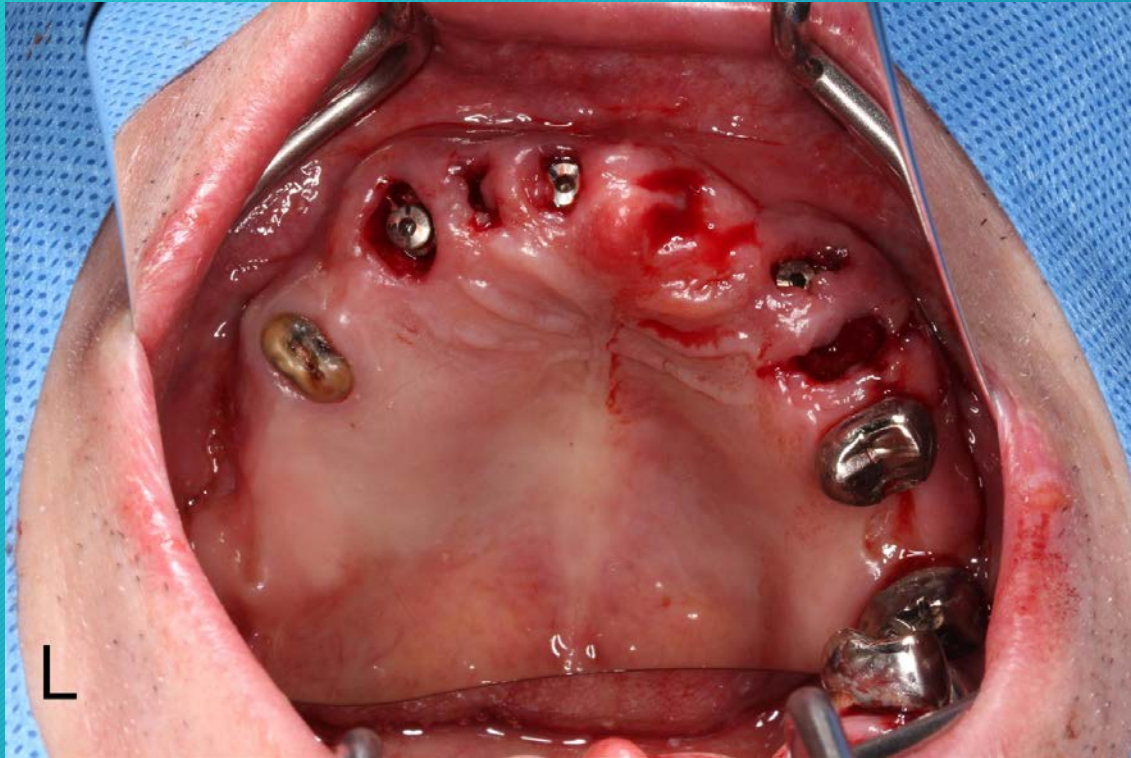


ミラー像

CTにてインプラント計画



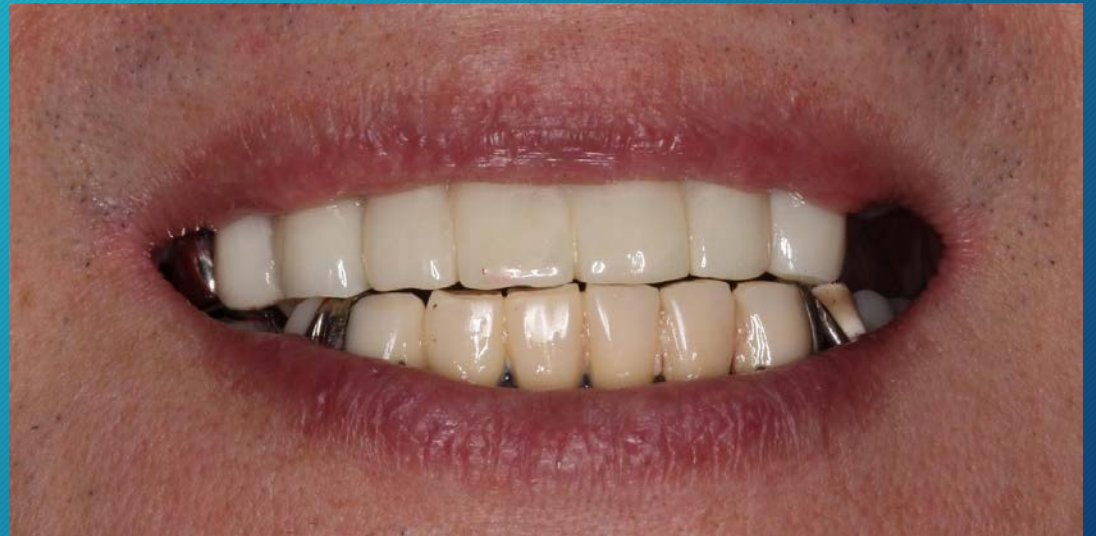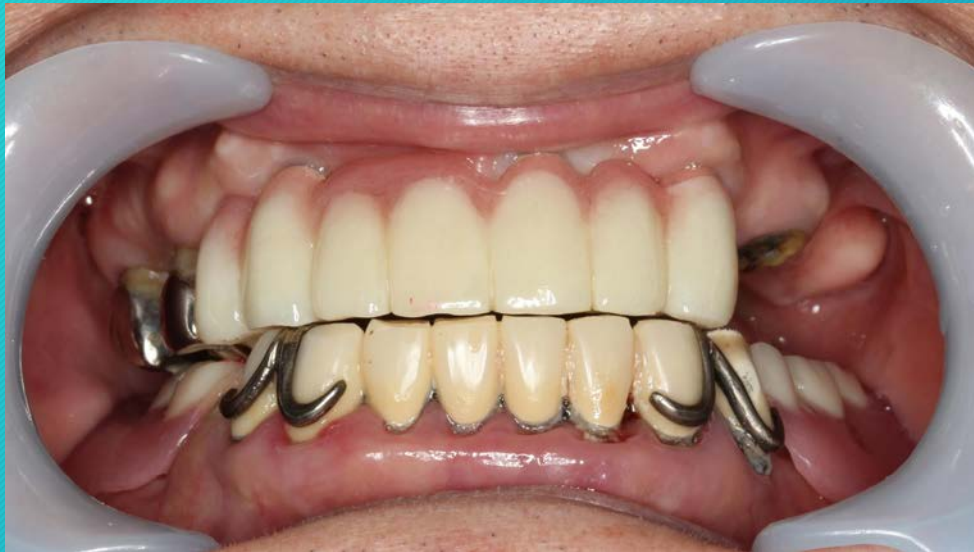インプラント埋入 抜歯後即時埋入



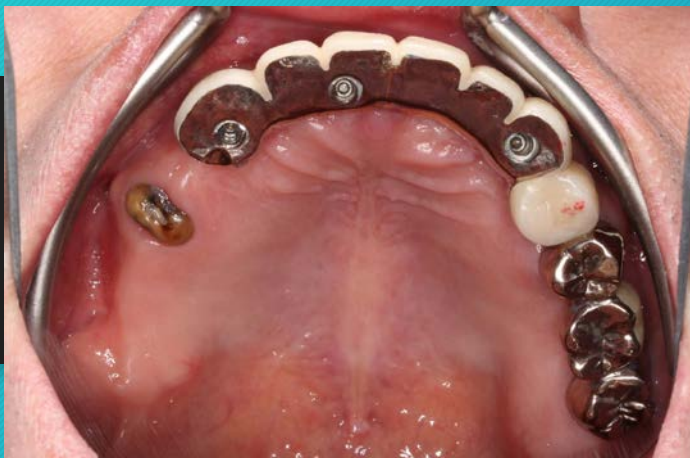ミラー像

折れている歯を抜き、そこにインプラントを埋入することで低侵襲のオペとなります

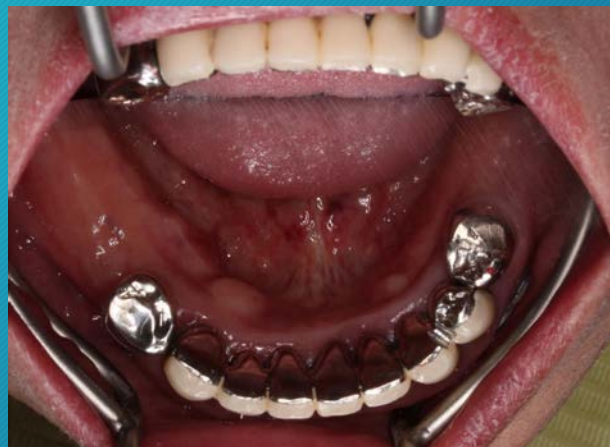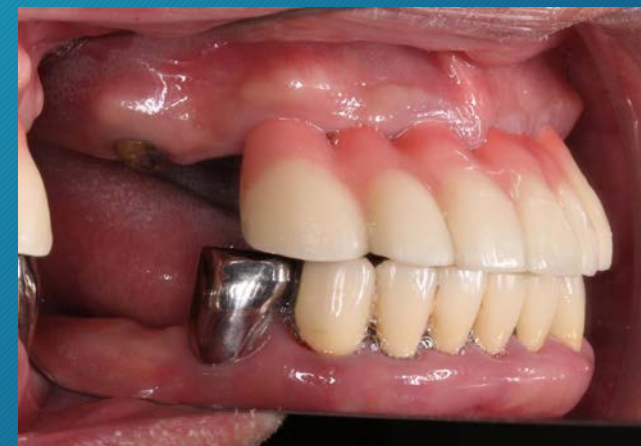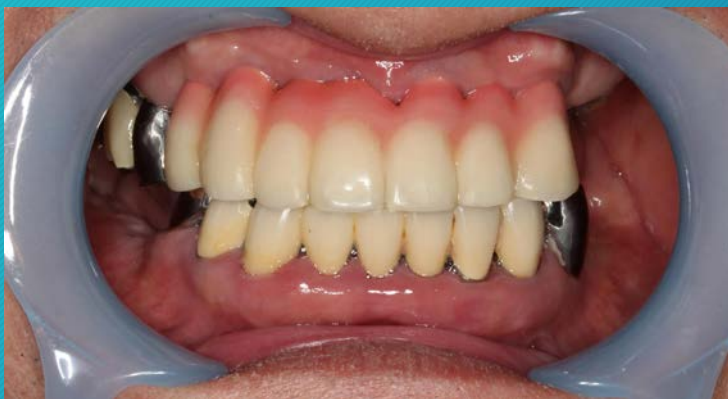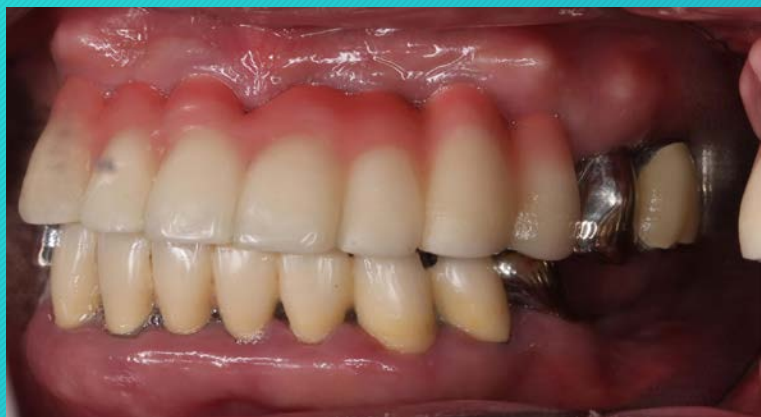仮歯の作成



完成



ミラー像



ミラー像

完成

(続きは他の保険医療機関様にて治療していただきます)



