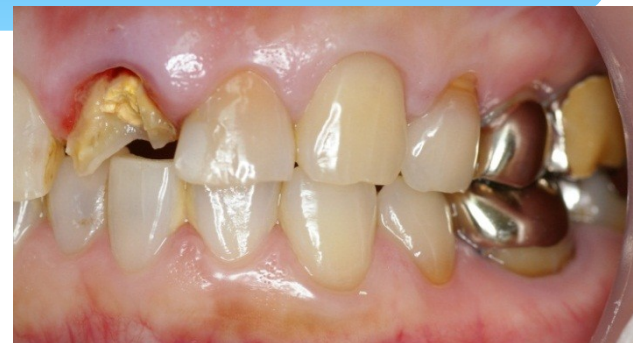
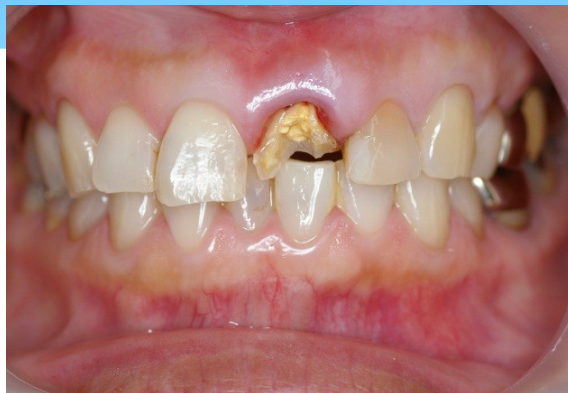
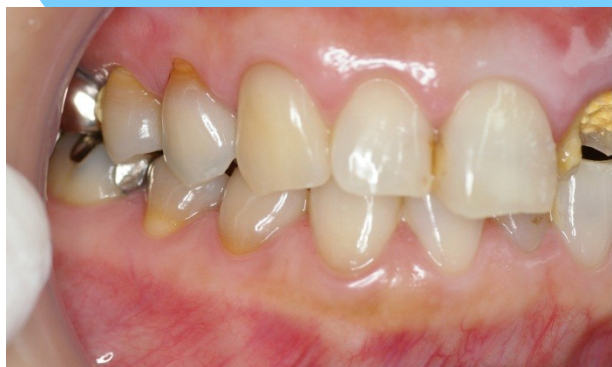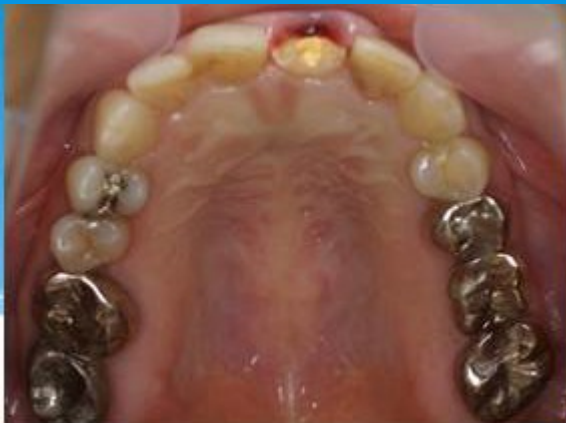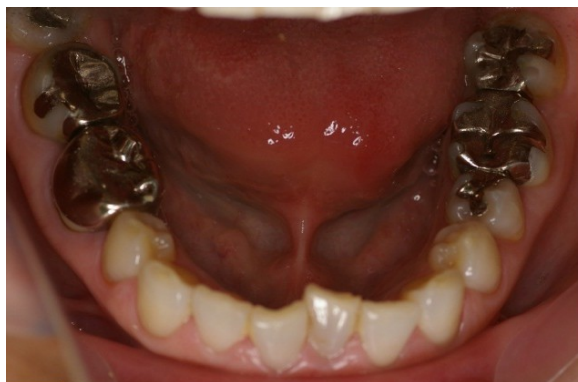初診

主訴 前歯折れた

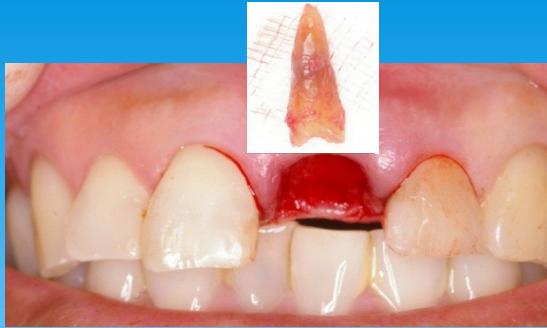


インプラント治療希望

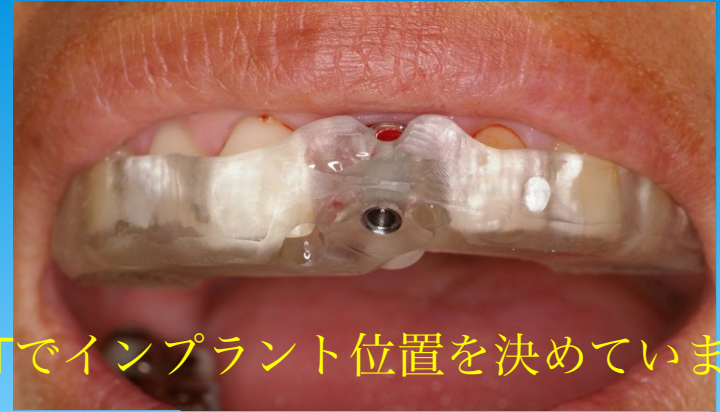48歳 女性



担当 森本



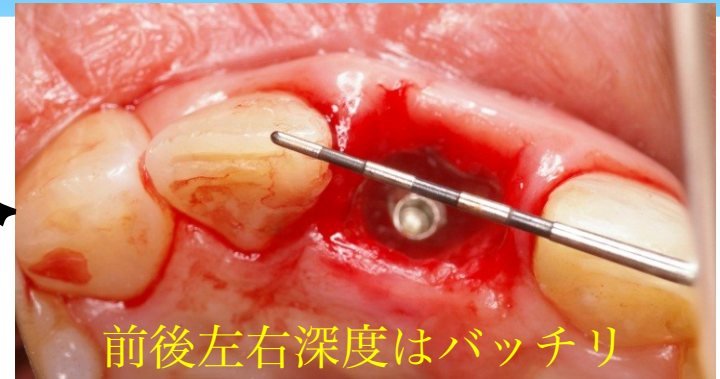
抜歯



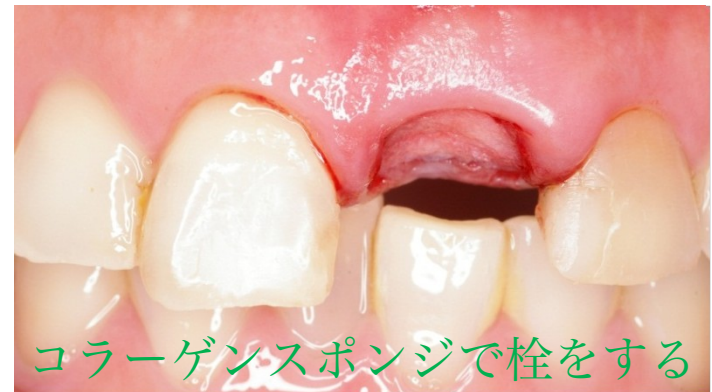CTでインプラント位置を決めています

抜歯後即時埋入

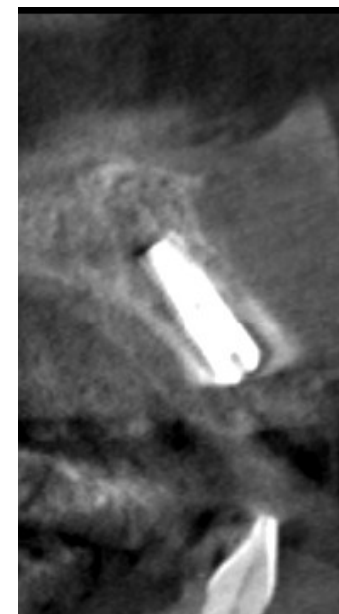
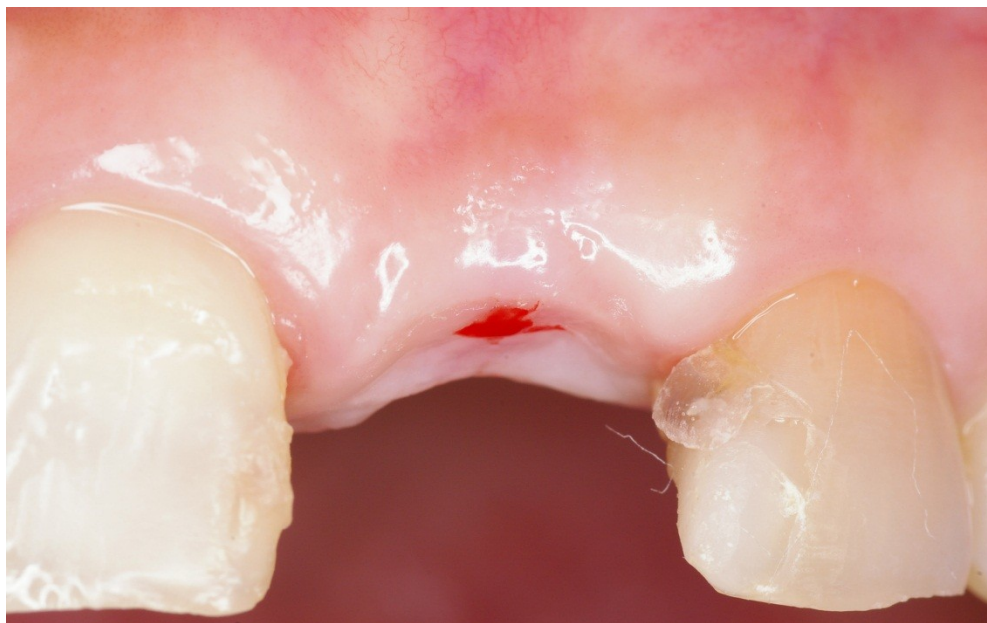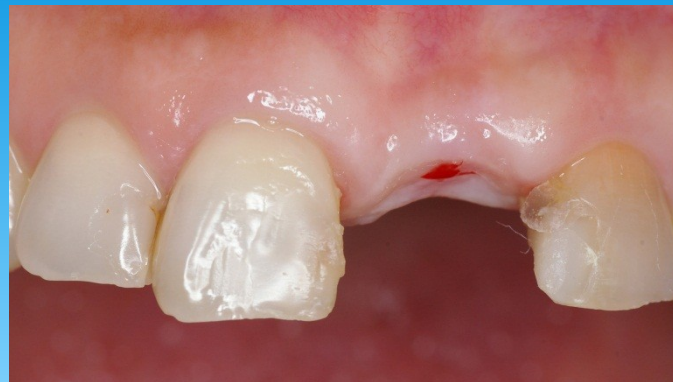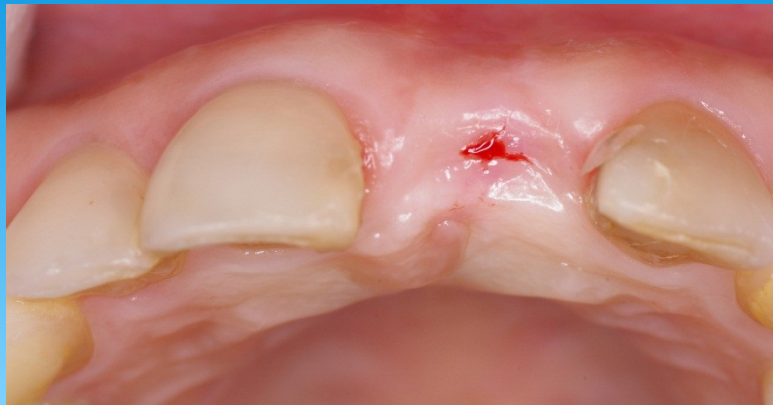自分の歯を抜いたその日にインプラントを入れます。この術式のメリットは自分の骨や、歯茎が退縮しにくく、美しい仕上がりが期待できます。治療期間も短くなります。



前後左右深度はバッチリ

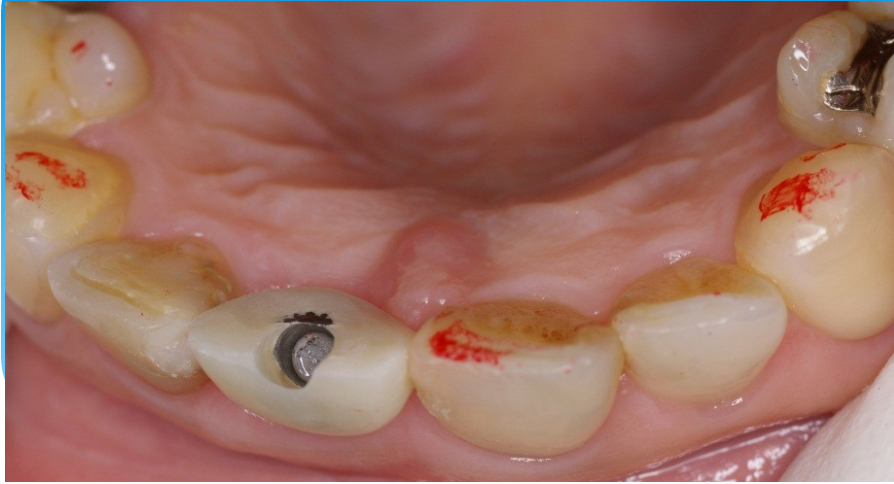

コラーゲンスポンジで栓をする

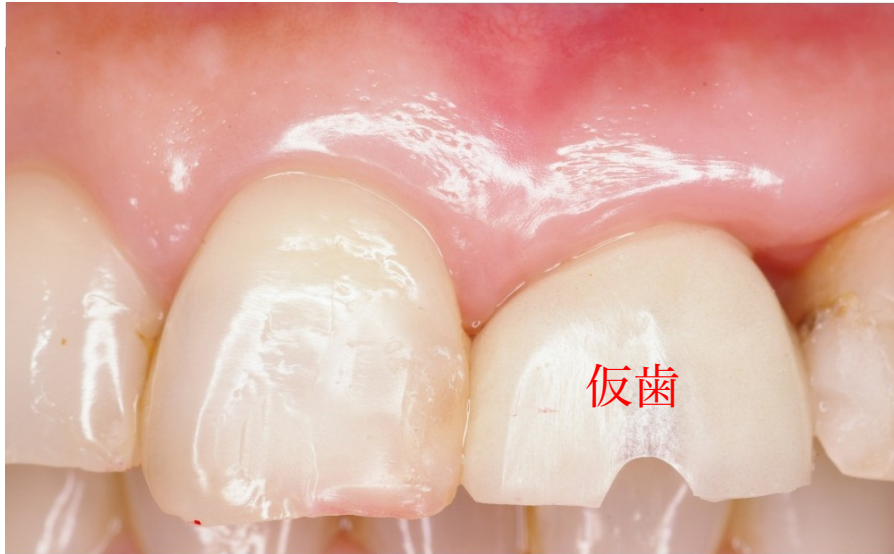

3か月後の写真 (仮歯を外した状態)

CT写真



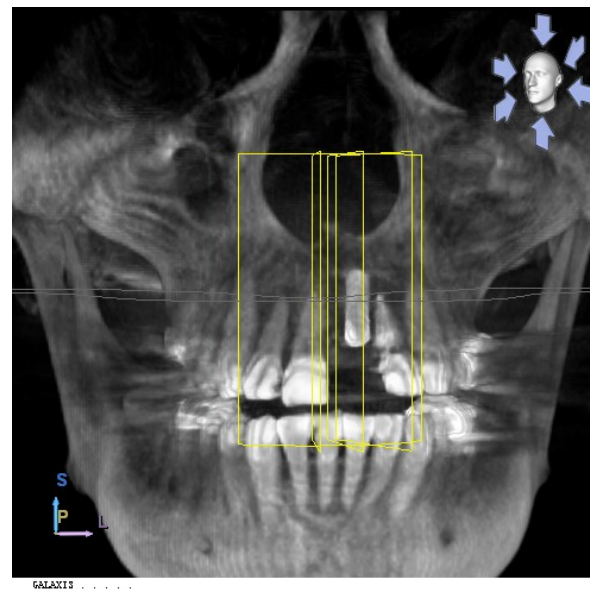
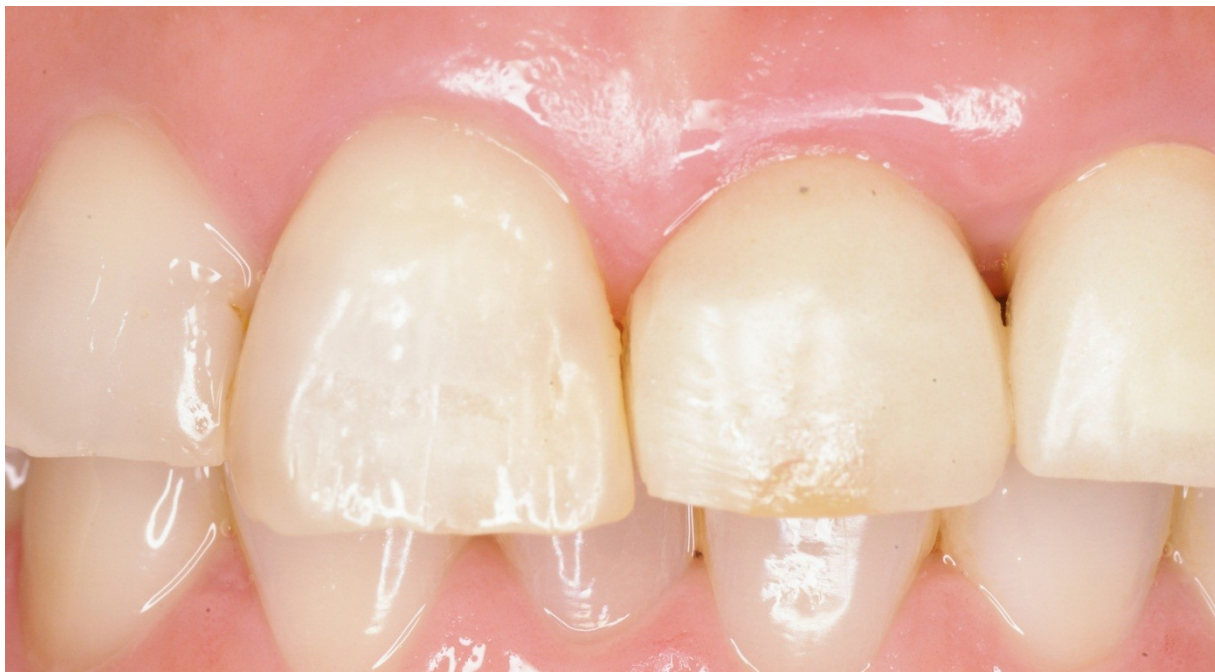6か月後の写真です。
少し歯茎を切開します。
歯茎の中のインプラント体と仮歯を繋げます。

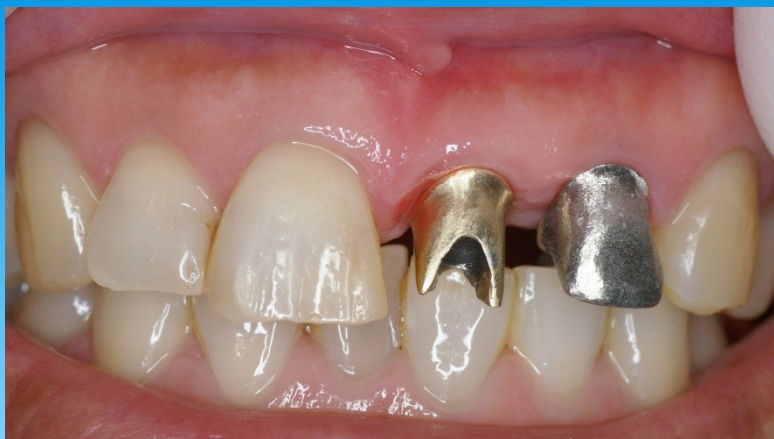

仮歯の形は、歯茎の形態を考えながら
修正していきます。

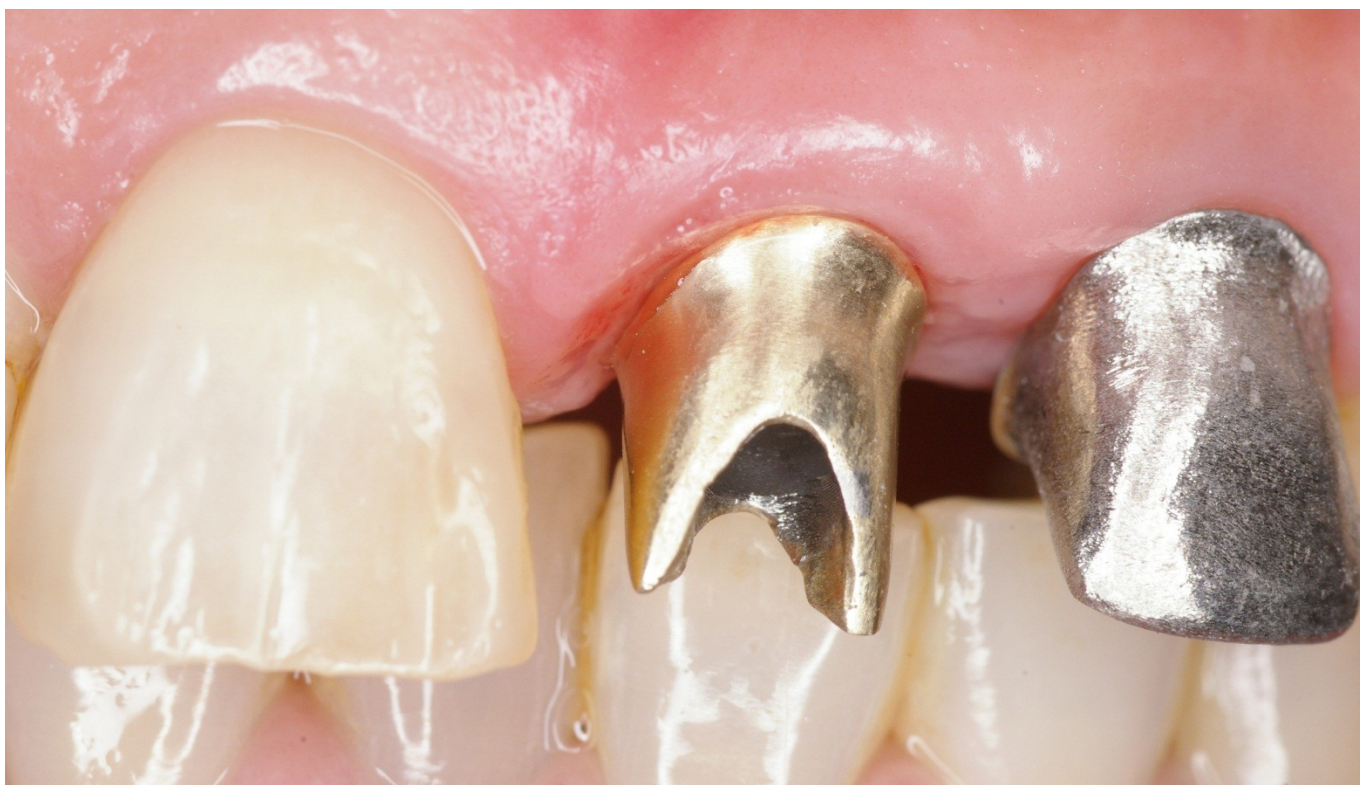

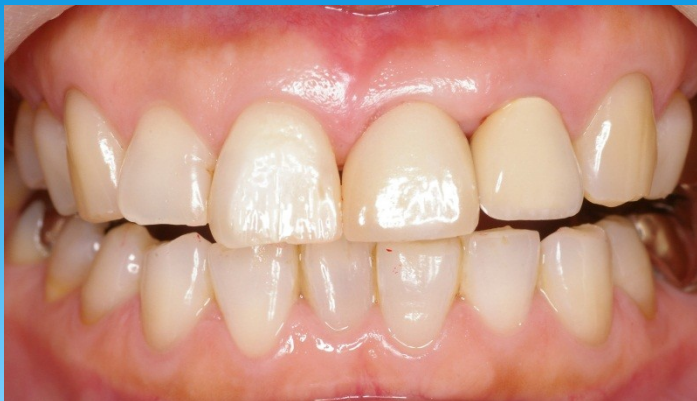模型を利用したりして仮歯を少しずつ調整していきます。



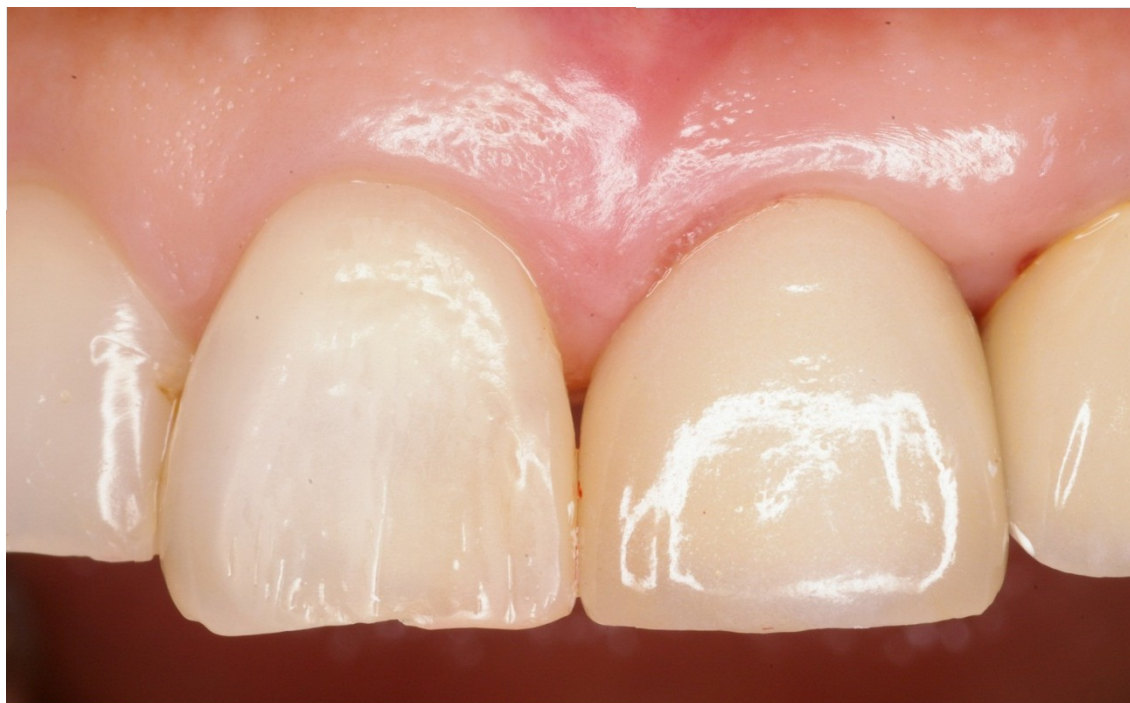

フレームの試適です。
歯茎との調和を確認。

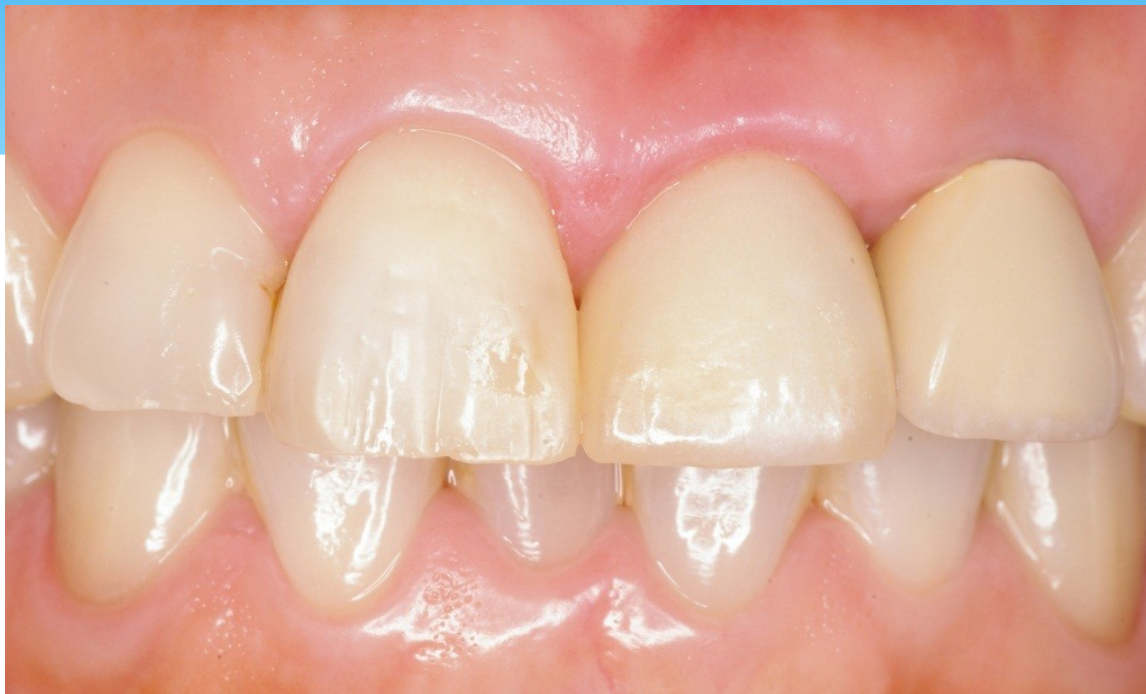



セラミックの歯を仮のセメントでくっつけます。
半年ほど様子みます。



完成



今後も定期検診でチェックしていきます